УДК: 616.37:612.018

# Морфологічні зміни підшлункової залози після введення мелатоніну у різні сезони року

**Р.В. Янко**

*Інститут фізіології ім. О.О. Богомольця НАН України, Київ; e-mail: biolag@ukr.net*

*Досліджували морфологічні зміни підшлункової залози (ПЗ) молодих щурів лінії Вістар після введення екзогенного мелатоніну у весняний і осінній періоди року. Препарат тварини отримували щодня протягом 28 діб у дозі 5 мг/кг. Виявлено, що екзокринна частина ПЗ щурів неоднаково реагує на вплив мелатоніну у різну пору року. Так, після його введення у весняний період збільшуються розміри ацинусів, висота їх епітелію (на 7 %), площа екзокриноцитів (на 58 %), їх ядер (на 20 %) та цитоплазми (на 69 %), кількість ядерець в ядрах клітин (на 18 %), знижується ширина прошарків міжчасточкової (на 20 %) та міжацинусної (на 8 %) сполучної тканини. А восени спостерігали зменшення розмірів ацинусів, висоти та площі екзокриноцитів, зростання кількості екзокриноцитів у ацинусі, ядерець та ширини прошарків міжчасточкової сполучної тканини у залозі. Це може свідчити, що мелатонін у весняний період підвищує ознаки синтетичної активності екзокринної частини ПЗ, тоді як восени (за більшістю морфометричних показників) – дещо знижує її функціональний стан. Виявлено, що введення гормону як у весняний (більшою мірою), так і в осінній період підвищує ознаки функціональної активності ендокринної частини ПЗ. На це вказує зростання розмірів острівців Лангерганса, збільшення кількості розташованих у них ендокриноцитів.*

*Ключові слова: мелатонін; підшлункова залоза.*

## ВСТУП

Підшлункова залоза (ПЗ), якій властива зовнішня та внутрішня секреторна діяльність, відіграє важливу роль в організмі тварин і людини. Вона синтезує ферменти (трипсин, ліпаза, амілаза тощо), які необхідні для перетравлення білків, жирів та вуглеводів. В ендокринній частині залози виробляються гормони (інсулін, глюкагон, соматостатин та ін.), які регулюють вміст цукру в крові та підтримують певний рівень гомеостазису в організмі [1]. Протягом усього життя людини ПЗ зазнає впливу різних несприятливих факторів: вживання алкоголю, неякісної їжі і води, куріння, переїдання, надмірне споживання цукру, забруднення навколишнього середовища, інфекційні хвороби тощо. Це часто призводить до зниження функціонального стану та розвитку патології залози. Одним із офіційних засобів підвищення функціональних можливостей ПЗ може бути препарат гормонального типу мелатонін. Відомо, що він має універсальні адаптогенні властивості, які реалізуються на різних функціональних рівнях і стосуються більшості органів і систем. Мелатонін є регулятором метаболічних, імунних і репродуктивних процесів, бере участь у механізмах терморегуляції та старінні [2].

Показано, що мелатонін, як прямий акцептор радикалів кисню та азоту і активатор антиоксидантних ферментів, ефективно захищає тканини ПЗ від окисного стресу і запального пошкодження [3]. Встановлено, що його введення поліпшує функцію ПЗ [4], активує синтез нею панкреатичної амілази [5] тощо. Переважна більшість наукових праць присвячена дослідженню дії мелатоніну на ендокринну частину ПЗ [6, 7], тоді як його вплив на екзокринну частину залози – вивчений недостатньо [8]. Літературні дані часто

© Р.В. Янко

неоднозначні і суперечливі [7, 9]. Це може бути пов'язано як з використанням в експериментах тварин різного виду і віку, так і з відмінностями проведення експериментів у різний час доби і різну пору року, в дозах введеного препарату, тривалістю експериментів тощо.

Мета нашої роботи – дослідити та порівняти морфологічні зміни екзо- та ендокринної частини ПЗ молодих щурів після введення мелатоніну у весняний та осінній періоди року.

## МЕТОДИКА

Дослідження проведено на 48 щурах-самцях лінії Вістар віком 3 міс у весняний (квітень) та осінній (листопад) періоди року. Тваринам дослідних груп щодня перорально вводили екзогенний мелатонін ("Unipharm Inc., США") о 10.00 в дозі 5 мг/кг. Щури всіх груп перебували в уніфікованих умовах зі стандартним раціоном харчування та природним циклом світло/темрява. Тривалість експерименту становила 28 діб. Щури були розділені на чотири групи: I і III групи – інтактні тварини у весняний та осінній періоди відповідно, II і IV – щури, які отримували екзогенний мелатонін у весняний і осінній період року відповідно. Роботу з щурами проводили з дотриманням міжнародних принципів Європейської конвенції про захист хребетних тварин.

Морфофункціональну активність тканини ПЗ оцінювали за допомогою гістологічних і морфометричних методів дослідження. З тканини ПЗ виготовляли гістологічні препарати за стандартною методикою: фіксували в рідині Буена, зневоднювали у спиртах зростаючої концентрації (від 70 до 96°) та діоксані. Отримані зразки заливали в парафін. Парафінові зрізи, завтовшки 5–6 мкм, виготовляли на санному мікротомі, фарбували гематоксиліном Бемера та еозином. Для візуалізації елементів сполучної тканини застосовували методи дво- та триколірного забарвлення за Ван-Гізоном та Массоном [10]. З використанням цифрової камери мікропрепарати фотографували на мікроскопі «Nicon» (Японія). Морфометрію здійснювали за допомогою комп`ютерної програми «Image J».

На гістологічних зрізах тканини ПЗ проводили гістоморфометричний аналіз екзо- та ендокринної частини органа. В екзокринній частині ПЗ вимірювали діаметр і площу поперечного перерізу ацинусів, висоту і площу екзокриноцитів, їх ядер та цитоплазми, підраховували кількість ядерець в ядрах екзокриноцитів і середню кількість клітин в ацинусі. В ендокринній частині ПЗ рахували середню кількість панкреатичних острівців на одиницю площі (500 мкм$^2$) і кількість ендокриноцитів, вимірювали площу і діаметр поперечного перерізу острівців, визначали щільність розташування клітин у них. Для визначення стану сполучнотканинних елементів у залозі вимірювали ширину прошарків міжчасточкової та міжацинусної сполучної тканини [11].

Статистичну обробку результатів здійснювали методами варіаційної статистики за допомогою комп'ютерної програми Statistica 5.0. Вірогідність різниці між контрольними і дослідними групами оцінювали за критерієм t Стьюдента.

## РЕЗУЛЬТАТИ ТА ЇХ ОБГОВОРЕННЯ

Структура ПЗ розділяється на екзо- та ендокринну частини. Екзокринна частина складає основну масу залози і представлена ацинусами, вставочними, міжацинусними, внутрішньо-, міжчасточковими і головними протоками. Форма ацинусів як в контрольних, так і в дослідних щурів різноманітна: округла, овальна та видовжена. Ацинуси вистелені з середини секретопродукуючими конусоподібними клітинами – екзокриноцитами, які мають трикутну, чотирикутну, округлу чи овальну форму. Одним полюсом, більш звуженим (верхівка), вони направлені до центра ацинуса, протилежними розширеним

(основа) – назовні. Цитоплазма клітин має зернистість. Ядро розміщується біля основи, де зернистість виражена меншою мірою, та містить ядерця. Ацинуси об'єднуються в часточки, зовні покриті сполучнотканинною оболонкою, яка представлена пухким переплетінням тонких пучків еластичних і колагенових волокон (рис. 1).

В отриманих морфометричних показниках виявлено відмінності функціонального стану екзокринної частини ПЗ контрольних щурів у різну пору року. Так, в осінній період вони мали більші розміри ацинусів, а саме: середній діаметр і площу поперечного перерізу на 10 і 17 % відповідно порівняно зі значеннями у весняний період. При цьому, кількість екзокриноцитів в ацинусі та їх висота мали тенденцію до зростання. Контрольні щури восени мали вірогідно більшу площу екзокриноцитів, їх ядер та цитоплазми на 58, 27 і 67 % відповідно порівняно з весняним періодом (табл. 1). Тобто можна зробити висновок, що щури в осінню пору року мають більшу функціональну активність екзокринної частини ПЗ порівняно з весняним періодом.

В отриманих морфометричних показниках виявлено відмінності функціонального стану екзокринної частини ПЗ після введення мелатоніну у весняний та осінній періоди. У весняний період спостерігали вірогідне зростання середнього діаметра та площі поперечного перерізу ацинусів на 12 та 21 % відповідно порівняно з контролем. Введення гормону в осінній період, навпаки – знижувало розміри ацинусів, а саме: діаметр – на 6 % та площу – на 16 % ($P<0,05$; табл. 1).

Кількість екзокриноцитів у ацинусі після введення мелатоніну зросла на 10 (весною) та 19 % (восени) порівняно з контролем. У весняний період площа екзокриноцита, його ядра та цитоплазми вірогідно зросла на 58, 20 і 69 % відповідно порівняно з контрольними показниками. Втричі більше зростання площі цитоплазми екзокриноцита, ніж його ядра, призвело до вірогідного зниження ядерно-ци-

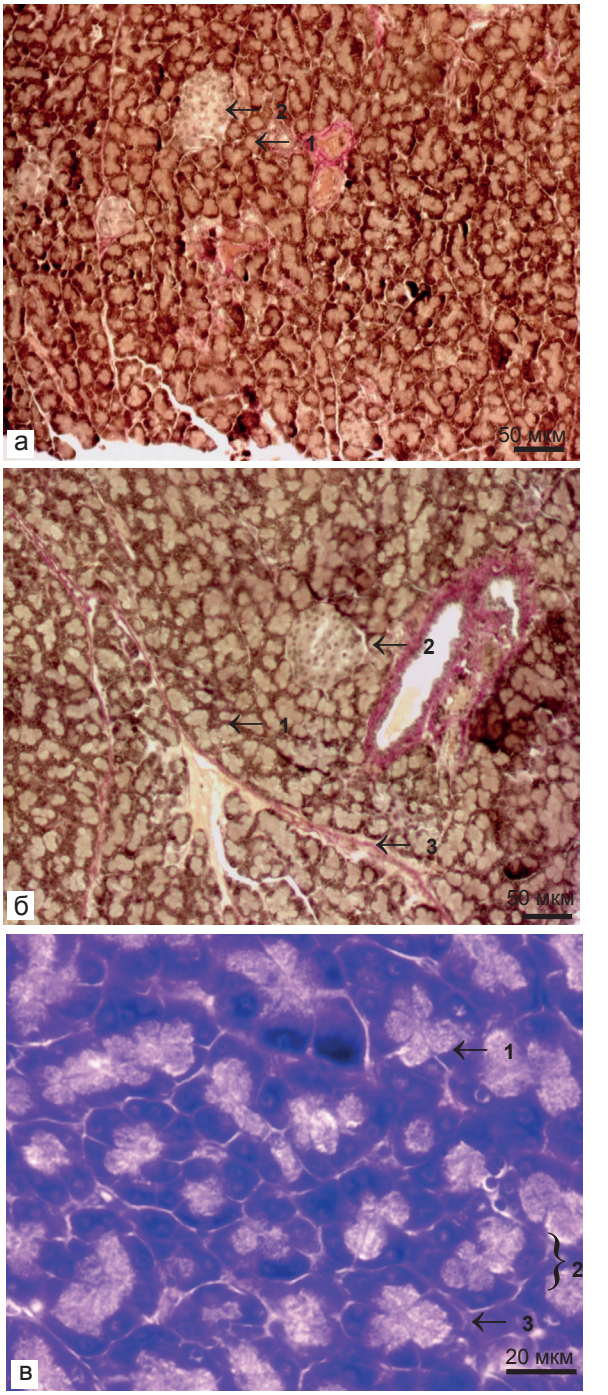


Рис. 1. Зрізи підшлункової залози інтактної тварини (а) та щура, якому вводили мелатонін у весняний період (б): 1 – ацинус; 2 – острівець Лангерганса; 3 – міжчасточкова сполучна тканина. Забарвлення за методом Ван-Гізона. Збільшення у 200 разів; в – мікрофотографія екзокринної частини підшлункової залози: 1 – екзокриноцит; 2 – ацинус; 3 – міжацинусна сполучна тканина. Забарвлення за методом Ван-Гізона. Збільшення у 800 разів

топлазматичного співвідношення на 29 %. Це свідчить про зростаюче навантаження на цитоплазму клітин та підвищену секреторну функцію органа [12]. У дослідних щурів у осінній період площа екзокриноцитів, їх ядер та цитоплазми не мали вірогідних відхилень від контрольних показників. Висота екзокриноцитів після весняного введення мелатоніну мала тенденцію до зростання на 7 %, а восени, навпаки – знижувалася на 6 % порівняно з контролем. Ядерця в екзокриноцитах добре візуалізувалися, мали чіткі межі. Відмічено вірогідне зростання кількості ядерець в ядрах клітин дослідних щурів на 18 (весною) та 13 % (восени). Суттєвих відмінностей у значеннях ядерцево-ядерного співвідношення, незалежно від пори року, між контрольними і дослідними групами щурів не виявлено (табл. 1).

Ендокринна частина займає значно меншу частину тканини ПЗ. Вона утворена острівцями Лангерганса, які дисперсно розміщені в залозі. Острівці відмежовані від ацинусів тонким сполучнотканинним прошарком та являють собою пронизані густою сіткою капілярів клітинні скупчення (ендокриноцити) округлої форми. Їх форма переважно округла та овальна (рис. 1).

Контрольні щури в різний період року мали відмінності в морфофункціональних показниках стану ендокринної частини залози. Так, у осінній період виявлено вірогідно меншу кількість острівців (на 45 %), їх середній діаметр (на 25 %) і площу (на 13 %) та кількість розміщених в них ендокриноцитів (на 15 %) порівняно з весняним періодом. Можна зробити висновок, що гормонсинтезуюча функція ПЗ значно вища у весняний період, ніж восени (табл. 2).

Після введення мелатоніну весною та восени виявлено вірогідне зниження середньої кількості острівців (на одиницю площі 500 мкм$^2$) на 40 і 18 % відповідно порівняно з контрольними групами щурів. Проте самі острівці у дослідних груп тварин мали значно більші розміри, ніж у контролі. Так,

**Таблиця 1. Морфометричні показники структури екзокринної частини підшлункової залози після введення екзогенного мелатоніну (M±m, n=12)**

| Показники | Весна | | Осінь | |
|---|---|---|---|---|
| | Контроль | Дослід | Контроль | Дослід |
| Середній діаметр ацинуса, мкм | 30,7±0,87 | 34,3±1,51* | 33,7±0,94 | 31,3±0,62 |
| Площа ацинуса, мкм$^2$ | 860±27,65 | 1044±13,7* | 1006±43,92 | 842±42,1* |
| Кількість екзокриноцитів у ацинусі | 7,9±0,35 | 8,7±0,37 | 8,4±0,24 | 10,0±0,35* |
| Площа, мкм$^2$ | | | | |
| екзокриноцита | 76,6±12,7 | 121,2±5,50* | 121,1±4,81 | 111,6±6,44 |
| ядра | 16,9±1,02 | 20,2±1,78* | 21,4±0,8 | 22,3±2,35 |
| цитоплазми | 59,7±2,6 | 101±5,27* | 99,7±4,27 | 89,3±5,89 |
| Ядерно-цитоплазматичне співвідношення | 0,28±0,08 | 0,2±0,02* | 0,21±0,008 | 0,25±0,01* |
| Висота епітелію ацинуса, мкм | 11,5±0,62 | 12,3±0,11 | 13±0,56 | 12,2±0,43 |
| Кількість ядерець (на 100 ядер) в екзокриноцитах | 1,42±0,07 | 1,68±0,02* | 1,41±0,03 | 1,6±0,03* |
| Ядерцево-ядерне співвідношення | 0,084±0,007 | 0,083±0,01 | 0,066±0,003 | 0,072±0,009 |

Примітка: тут і в табл. 2. *P<0,05 порівняно з контролем.

**Таблиця 2. Морфометричні показники структури ендокринної частини підшлункової залози після введення екзогенного мелатоніну (M±m, n=12)**

| Показники острівців Лангерганса | Весна | | Осінь | |
|---|---|---|---|---|
| | Контроль | Дослід | Контроль | Дослід |
| Кількість на 500 мкм$^2$ | 2±0,24 | 1,21±0,15* | 1,1±0,28 | 0,9±0,18* |
| Площа, мкм$^2$ | 11596±1057 | 15409±1304* | 8681±195 | 10533±1004* |
| Діаметр, мкм | 109,8±10,9 | 129,5±12,9* | 95,1±11,6 | 103,3±12,9 |
| Кількість ендокриноцитів | 104,2±12,7 | 137,7±12,3* | 88,3±15,5 | 110,9±15,2* |
| Щільність розміщення ендокриноцитів | 0,009±0,0009 | 0,009±0,0009 | 0,01±0,001 | 0,011±0,006 |

після впливу мелатоніну у весняний період спостерігали вірогідне зростання площі поперечного перерізу (на 33 %) та середнього діаметра острівців (на 18 %). Після осіннього введення гормону їх розміри зростали меншою мірою, а саме: площа – на 21 % (P<0,05) та діаметр – на 9 %. Збільшення розмірів острівців пов'язане зі зростанням кількості ендокриноцитів у них на 32 (весною) і 26 % (восени) (P<0,05) щодо контролю. Щільність розташування ендокриноцитів в панкреатичних острівцях дослідних щурів зросла на 10 % лише восени. Отже, мелатонін, незалежно від пори року, підвищує функціональну активність ендокринної частини ПЗ (табл. 2).

Літературні дані свідчать, що мелатонін безпосередньо впливає на секреторну активність острівців Лангерганса [13]. В одних працях показано, що він стимулює дію а- і β-клітин. Так, Кушнір та співавт. [9] виявили, що введення мелатоніну (в дозі 10 мг/кг впродовж 7 діб) щурам з модельованою формою цукрового діабету, відновлює морфологічну структуру острівців ПЗ. Відмічено збільшення розмірів острівців та кількості розміщених у них ендокриноцитів. Інші дослідники надають мелатоніну роль інгібітора щодо синтезу та вивільнення інсуліну. Peschke та співавт. [7] показали й охарактеризували мелатонінові рецептори на β-клітинах панкреатичних острівців, через які пригнічується продукція інсуліну. Інші автори стверджують, що мелатонін впливає на активність острівців не прямо, а опосередковано через соматотропний гормон і інсуліноподібний фактор росту 1 [14]. Група дослідників на

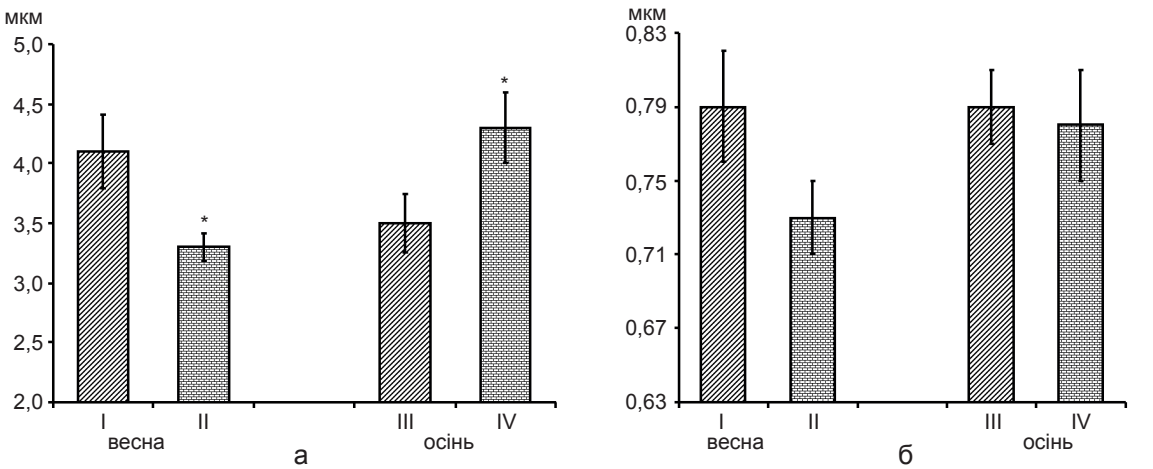


Рис. 2. Ширина прошарків міжчасточкової (а) та міжацинусної (б) сполучної тканини підшлункової залози щурів після впливу мелатоніну у весняний та осінній періоди. *P<0,05 порівняно з контролем

чолі з Ramraeheya [6] вважають, що ефекти мелатоніну видоспецифічні: він пригнічує функцію β-клітин гризунів, проте стимулює їх активність у людей. Окремі дослідники припускають, що мелатонін має здатність регенерувати β-клітини [15, 16].

У наших дослідженнях вимірювали ширину прошарків міжчасточкової та між ацинусної сполучної тканини. Виявлено відмінності у зміні цього показника у залозі після впливу мелатоніну у різну пору року. Так, введення мелатоніну у весняний період знижує ширину прошарків міжчасточкової та міжацинусної сполучної тканини на 20 ($P<0,05$) і 8 % відповідно порівняно з контролем. Після впливу гормону в осінній період спостерігали вірогідне зростання ширини міжчасточкової сполучної тканини на 23 % (рис. 2). Тобто введення мелатоніну щурам у весняний період має ознаки зниження кількості елементів сполучної тканини у ПЗ, а восени, навпаки – збільшення.

Отже, з отриманих морфометричних результатів можна зробити висновок, що інтактні щури в осінню пору року мають більшу функціональну активність екзокринної частини ПЗ порівняно з весняним періодом. Тоді як активність ендокринної частини залози більша у весняний період, ніж восени. Екзокринна частина ПЗ щурів неоднаково реагує на вплив мелатоніну у різну пору року. Введення мелатоніну у весняний період збільшує розміри ацинусів, висоту, площу екзокриноцитів, їх ядер та цитоплазми, кількість ядерець в ядрах клітин, знижує ширину прошарків сполучної тканини. Після введення гормону восени зменшуються розміри ацинусів, висота та площа екзокриноцитів, зростає кількість екзокриноцитів у ацинусі, чисельність ядерець та ширина прошарків міжчасточкової сполучної тканини у залозі. Це може свідчити, що мелатонін у весняний період підвищує ознаки синтетичної активності екзокринної частини ПЗ, а восени (за більшістю морфометричних показників), навпаки – дещо знижує її функціональний стан. Виявлено, що введення мелатоніну як у весняний (більшою мірою), так і в осінній період підвищує ознаки функціональної активності ендокринної частини ПЗ. На це вказує зростання розмірів острівців Лангерганса, збільшення кількості розміщених у них ендокриноцитів. Отримані результати можуть мати не тільки теоретичне значення, але і представляти практичний інтерес для сезонного підвищення ефективності терапевтичного призначення мелатоніну.

**Р.В. Янко**

## МОРФОЛОГИЧЕСКИЕ ИЗМЕНЕНИЯ ПОДЖЕЛУДОЧНОЙ ЖЕЛЕЗЫ ПОСЛЕ ВВЕДЕНИЯ МЕЛАТОНИНА У РАЗНЫЕ СЕЗОНЫ ГОДА

Исследовали морфологические изменения поджелудочной железы (ПЖ) молодых крыс линии Вистар после введения экзогенного мелатонина в весенний и осенний периоды года. Препарат животные получали ежедневно в течение 28 сут в дозе 5 мг / кг. Выявлено, что экзокринная часть ПЖ крыс по-разному реагирует на воздействие мелатонина в разное время года. Так, после его введения в весенний период увеличиваются размеры ацинусов, высота их эпителия (на 7 %), площадь экзокриноцитов (на 58 %), их ядер (на 20 %) и цитоплазмы (на 69 %), количество ядрышек в ядрах клеток (на 18 %), снижается ширина прослоек междольковой (на 20 %) и межацинусной (на 8 %) соединительной ткани. А осенью наблюдали уменьшение размеров ацинусов, высоты и площади экзокриноцитов, рост их количества в ацинусе, численности ядрышек и ширины прослоек междольковой соединительной ткани в железе. Это может свидетельствовать, что мелатонин в весенний период повышает признаки синтетической активности экзокринной части ПЖ, тогда как осенью (за большинством морфометрических показателей) – несколько снижает ее функциональное состояние. Обнаружено, что мелатонин как в весенний (в большей степени), так и в осенний период повышает признаки функциональной активности эндокринной части ПЖ. На это указывает рост размеров островков Лангерганса и увеличение количества в них эндокриноцитов.

Ключевые слова: мелатонин; поджелудочная железа.

**R.V. Yanko**

## MORPHOLOGICAL CHANGES PANCREAS AFTER OF MELATONIN'S EFFECT IN DIFFERENT SEASONS

Morphological changes of the pancreas of young rats after exposure of exogenous melatonin in the spring and autumn

periods was investigated. Exogenous melatonin (Unipharm Inc., USA) was administered to experimental group of animals daily at a dose 5 mg/kg. The duration of the experiment was 28 days. It was revealed that the exocrine part of the pancreas responds differently to the effects of melatonin at different times of the year. Thus, after administration of melatonin in the spring increase of the size of acinus, the height of the epithelium (by 7 %), area exocrinocytes (by 58 %), of their nucleus (by 20 %) and cytoplasm (69 %), the amount of nucleoli in cells (18 %), reduction the amount of connective tissue elements. Melatonin introduction in the autumn decrease in the size of acinus, height and area of exocrinocytes, growth the number of exocrinocytes in the acinus, nucleoli and width layers interlobular connective tissue in the gland. This may indicate that melatonin increases in the spring of the synthetic activity of the exocrine pancreas, whereas in the autumn (for the majority of the morphometric parameters) – somewhat reduces its functional state. The administration of melatonin in the spring (mostly) and in the autumn periods increased the functional activity of the endocrine pancreas. This is indicated by growth in the size of Langerhans islets, increasing the number and density of the (autumn) endocrinocytes.
Key words: melatonin; pancreas.

*O.O. Bogomoletz Institute of Physiology, National Academy of Sciences of Ukraine, Kyiv*

## REFERENCES

1. Fedyukovich N. Anatomy and physiology human: Textbook. Rostov: Phoenix. 2002. [Russian].
2. Anisimov V. Melatonin: role in an organism, application in a clinic. SPB: Sistema. 2007. [Ukrainian].
3. Yıldırım A, Tuncer M, Pamukcu O, Aktas A, Akkus M. Effects of ischemia / reperfusion on β cells of pancreas and protective effects of мelatonin treatment. Int J Morphol. 2009; 27 (2): 519–25.
4. Cuesta S, Kireev R, García C, Rancan L, Vara E, Tresguerres J. Melatonin can improve insulin resistance and aging-induced pancreas alterations in senescence-accelerated prone male mice (SAMP8). Age (Dordr). 2013; 35 (3): 659–71.
5. Svechkina E, Tyutyunnik N, Vinogradova I. Influence of light regimes, melatonin and epithalon on the activity of pancreatic and intestinal amylase in rats of different ages. Advances Gerontol. 2006; 19: 66–71. [Russian].
6. Ramraeheya R, Muller D, Squires P. Function and expression of melatonin receptors on human pancreatic islets. J Pineal Res. 2008; 44 (3): 273–79.
7. Peschke E, Bach A, Villbaurer E. Parallel signaling pathways of melatonin in the pancreatic beta-cell. J Pineal Res. 2006; 40 (2): 184–91.
8. Yanko R. Morphological characteristics of the exocrine pancreas after administration of exogenous melatonin. Materials of XV scientific conference of students and young scientists «News and perspectives of medical science». 2015; 48–9. [Ukrainian].
9. Kushnir Yu, Davydenko I. Influence of melatonin on condition pancreatic islets in aloksa-diabetic rats. World of Med and Biolog. 2009; 4: 31–5. [Ukrainian].
10. Korzhevsky D. Principles of histological techniques. SPb: SpetsLit. 2010. [Russian].
11. Verigo L. Variability of connective tissue of the pancreas. (Morpho-experimental research). Author. dissertations. 03.00.13. Physiology: Moscow. 2005. [Russian].
12. Nikolaeva O, Kovaltsova M, Gorgol N. Morphofunctional characteristics of pancreas of rats with chronic stress. Theoretic and Experien Med. 2013; 59 (2): 23–7. [Russian].
13. Lima L, Reis L, Lima M. Influence of the pineal gland on the physiology, morphometry and morphology of pancreatic islets in rats. Rev Brasil Biol. 2001; 61 (2): 333–40.
14. Goncharova N, Khavinson V, Lapin B. Pineal gland: age pathology (mechanisms and correction). St.Petersburg: Nauka. 2007. [Russian].
15. Mehmet K, Hamdi U, Turan K, Ozdemir S. Depression of glucose levels and partial restoration of pancreatic b-cell damage by melatonin in streptozotocin-induced diabetic rats. Arch Toxicol. 2006; 80 (6): 362–9.
16. El-Desouk N, Basyony M, El-Nenaey M, Abdel-Magied R. Histological and cytological studies on the effect of melatonin on experimentally induced pancreatic diabetes in rats. Egypt J Exp Biol (Zool). 2007; 3: 69–82.

*Матеріал надійшов до редакції 24.12.2015*