

Н.В.Макогон, Т.Ю.Вознесенська, Т.М.Бризгіна,  
В.С.Сухіна, Н.Г.Грушка, І.М.Алексєєва

## Протективна дія молсидоміну при імунній патології яєчників у мишей

*У мишей лінії СВА вызивали імунне повреждение яєчників введенням ксеногенних антиоваріальних антител (I серія) і імунізацією аллогенним яєчником (II серія). Изучали мейотическое созревание ооцитів in vitro, а также пути гибели фолликулярных клеток, клеток тимуса и лимфоузлов (апоптоз и некроз). Установлено, что при обоих видах иммунного повреждения яєчників нарушалось мейотическое созревание ооцитів как в метафазе I (растворение зародышевого пузырька), так и в метафазе II (формирование первого полярного тельца). В обеих сериях уменьшалось количество живых фолликулярных клеток за счет усиления их гибели путем апоптоза. Во второй серии увеличивалось также количество клеток, гибнущих некротическим путем. Инъекция донора оксида азота молсидомина (10 мг/кг), за 1 час до каждого введения антител или антигена, способствовала выживанию фолликулярных клеток, клеток тимуса и лимфоузлов за счет уменьшения их гибели по апоптотическому и некротическому пути, а также способствовала менее выраженному нарушению мейотического созревания ооцитів.*

### ВСТУП

Оксид азоту (NO) є важливим внутрішньо-і міжклітинним регулятором багатьох фізіологічних процесів. Відома його роль і в функціонуванні яєчників. Імуноцитохімічним методом показана наявність ендотеліальної та індукцибельної NO-синтаз (eNOS та iNOS) в цитоплазмі ооцитів, клітинах фолікулярного мікрооточення та яйцеводів [17, 19]. Відзначено їх різну локалізацію в яєчнику [17]. Встановлено залежність експресії NOS від стадії розвитку фолікула [9]. У фолікулярній рідині знайдено NO і показано його синтез гранулярними клітинами in vitro [5]. При застосуванні донорів NO та інгібіторів NOS доведено участь NO у мейотичному дозріванні ооцитів [3,9,21, 23], овуляції [9,16], а також в атрезії фолікулів [9]. Вміст NO в фолікулярній рідині збільшується в період розвитку фолікула та корелює з концентрацією естрадіолу [19].

Показано, що донор NO S'-нітрозо-N-ацетил-пеніциламін пригнічує синтез прогестерону та естрадіолу гранулярними клітинами [28], у великих концентраціях він також інгібує апоптотичну загибель гранулярних клітин, а в малих – стимулює її [5]. Оскільки NO являє собою вазодилататор, не виключено, що під його впливом відбуваються і судинні зміни під час овуляції та формування жовтого тіла [19].

Зважаючи на участь NO у функціонуванні яєчника за фізіологічних умов, важливим є з'ясування його ролі в умовах патології, зокрема імунної.

Імунна патологія у жінок – досить поширене явище. Синдром аутоімунного ушкодження яєчників розглядається в клінічній практиці як окреме захворювання [15, 24]. Аутоімунний компонент наявний при передчасній менопаузі [20, 25], запальних процесах в яєчнику [18], після діагностичних заходів і пункцій фолікулів з метою екстра-

корпорального запліднення [8]. Деякі види безпліддя пов'язують з аутоімунними процесами, зокрема з появою антитіл до антигенів яйцеклітин [24].

Метою нашого дослідження було вивчення впливу донора NO молсидоміну на мейотичне дозрівання ооцитів, загибель фолікулярних клітин, клітин тимуса та лімфовузлів при двох видах імунного ушкодження яєчників у мишей: при введенні ксеногенних антиоваріальних антитіл і при імунізації алогенним яєчником. Молсидомін, який є лікарським засобом, при введенні в організм метаболізується в печінці до активного похідного, який у крові відщеплює NO-групу.

## МЕТОДИКА

Дослідження проведено на статевозрілих самицях мишей лінії СВА. При роботі дотримувалися Міжнародних принципів Європейської конвенції про захист хребетних тварин.

*Одержання ксеногенних антиоваріальних антитіл та їх застосування.* Ксеногенні антиоваріальні антитіла були отримані за допомогою імунізації кролів екстрактом яєчника мишей. Одержана сироватка мала титр антиоваріальних антитіл у реакції зв'язування комплементу 1:640. Методом висолювання сірчаноокислим амонієм із сироватки виділяли імуноглобулінову фракцію, яку використовували як антиоваріальні антитіла. Антитіла вводили мишам внутрішньовенно, тричі, щоденно в дозі 0,2 мг білка на тварину масою 20 г. Через 24 год після останньої ін'єкції мишей наркотизували нембуталом, декапітували та використовували для досліджень. Контрольним тваринам вводили фізіологічний розчин за відповідною схемою.

*Схема імунізації мишей алогенним яєчником.* На першому етапі мишей імунізували підшкірно екстрактом яєчника білих лабораторних мишей (2 мг білка на мишу

масою 20 г) у повному ад'юванті Фрейнда. Потім їх імунізували за зростаючою кількістю антигена внутрішньовенно (0,5; 0,75; 1,0 та 1,4 мг білка на мишу) через 2 доби на третю. Через 6 діб після останнього введення антигена тварин наркотизували нембуталом, декапітували та брали кров, тимус, лімфовузлі і яєчник для наступних досліджень. Контрольним тваринам вводили фізіологічний розчин за тією самою схемою.

*Введення молсидоміну.* Молсидомін ("Sigma", США) в дозі 10 мг/кг вводили внутрішньоочеревинно. При першій моделі (введення антиоваріальних антитіл) молсидомін вводили тричі, щоденно за годину до введення антитіл. За умов імунізації молсидомін вводили семикратно через 2 доби на третю, при збігу з введенням антигена – за годину до цього.

*Дослідження мейотичного дозрівання ооцитів.* Із яєчників стерильно виділяли кумулюсно-ооцитарні клітинні комплекси (КОКК) і культивували їх протягом 20 год у культуральному середовищі DME з 5%-и ембріональної телячої сироватки при 37°C у стерильному боксі. Після 4 год культивування підраховувалися ооцити (у відсотках від загальної кількості), які перебували на стадії метафази I (розчинення зародкового пухирця), а після 20 год – на стадії метафази II (формування першого полярного тільця), а також ооцити з атиповою морфологією (нерівномірно гранульованою цитоплазмою, з ознаками її фрагментації).

*Оцінка апоптотичної та некротичної загибелі фолікулярних клітин, клітин тимуса та лімфовузлів.* Клітини тимуса та регіонарних лімфовузлів (пахових) і КОКК виділяли на холоді за загальноприйнятою методикою. Підрахунок клітин тимуса, лімфовузлів та оцінку формули крові проводили за загальноприйнятою методикою.

Апоптотичну та некротичну загибель клітин оцінювали за морфологічними ознаками методом прижиттєвого подвійного забарвлення флуоресцентними барвниками

нуклеїнових кислот Хехст 33342 та пропідіум йодидом. Останній проникає лише в клітини з ушкодженими мембранами (тобто некротичні) або клітини з ушкодженням плазматичної мембрани на різних стадіях розвитку апоптозу (постапоптотичний некроз), а Хехст 33342 проникає і через неушкожені мембрани. Зв'язані з хроматином барвники дають змогу оцінити морфологічні риси ядерного матеріалу, притаманні апоптозу: периферичне розташування хроматину, його конденсацію, пікноз і фрагментацію ядер.

Забарвлення проводили в темряві в забуференому фосфатами фізіологічному розчині (в кінцевій концентрації барвників 10 мкмоль/л) протягом 10 хв для фолікулярних клітин і 25 хв для клітин тимуса та лімфовузлів. Клітини відмивали центрифугуванням (2000 хв<sup>-1</sup>, 7 хв), фіксували 5%-м формаліном упродовж 2 хв, відмивали фосфатним буфером та робили мазки. У цитологічних дослідженнях використовували відеосистему передачі зображення з люмінесцентного мікроскопа "Люмам И-1" (водно-імерсійний об'єктив х85) на комп'ютер. Визначали відсоток живих, апоптотичних і некротичних клітин, а також клітин з різними морфологічними формами апоптозу при підрахунку не менш як 200 клітин.

При вивченні апоптотичної загибелі клітин тимуса та лімфовузлів досліджували як спонтанний, так і індукований етопозидом апоптоз. Клітини ( $1 \cdot 10^6$  в 200 мкл середовища) культивували протягом 18 год при 37°C у середовищі RPMI 1640 з додаванням 15 ммоль/л HEPES ("Sigma", США), ембріональної телячої сироватки (100 мл/л) та антибіотиків. У культури вносили 80 мкмоль/л етопозиду ("Ebewe", Австрія).

Вірогідність відмінностей оцінювали за критерієм t Стьюдента.

## РЕЗУЛЬТАТИ ТА ЇХ ОБГОВОРЕННЯ

Установлено, що при введенні ксеногенних антиоваріальних антитіл (I серія) і при імунізації тканиною алогенного яєчника (II серія) майже однаковою мірою зменшувалася кількість зрілих фолікулів, котрі виділялися з яєчника, та збільшувалося число ооцитів з атиповою морфологією (нерівномірно гранульована цитоплазма). Спостерігалось також порушення мейотичного дозрівання ооцитів як на стадії розчинення зародкового пухирця, так і на стадії формування першого полярного тільця (рис. 1).

В обох серіях досліджень зменшувалася кількість живих фолікулярних клітин внаслідок посилення їх загибелі за апоптотич-

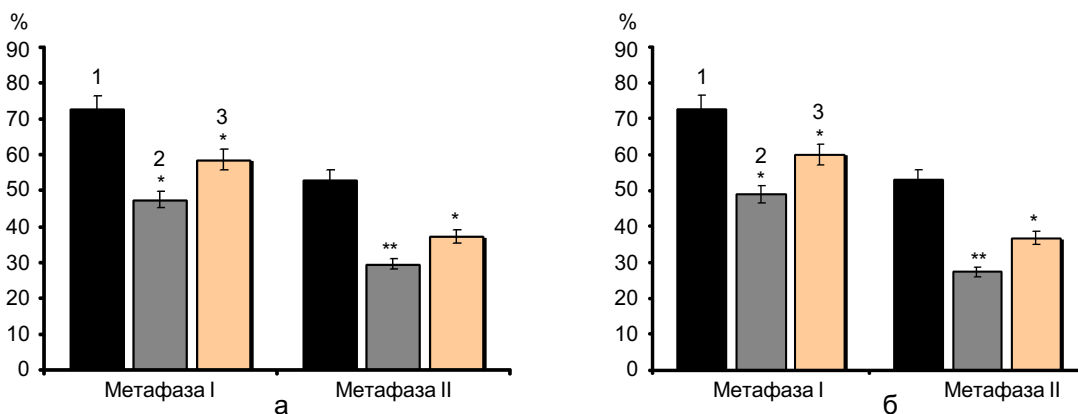


Рис. 1. Зміні мейотичного дозрівання ооцитів мишей під впливом молсидоміну за умов імунного ушкодження яєчників: а – при дії ксеногенних антиоваріальних антитіл (1 – контроль, 2 – антитіла, 3 – молсидомін та антитіла), б – при імунізації алогенним яєчником (1 – контроль, 2 – імунізація, 3 – молсидомін та імунізація). За вісю ординат – відсоток від загальної кількості клітин. \* P<0,05; \*\* P<0,001 відносно контролю

ним шляхом. Кількість клітин, що гинули за некротичним шляхом, зменшувалася в першій серії і збільшувалася в другій, у зв'язку з чим співвідношення апоптоз/некроз було значно меншим при імунізації, ніж при введенні ксеногенних антитіл (рис. 2).

Застосування донора NO молсидоміну призводило до менше виражених змін стану яєчників в обох випадках імунного ушкодження. Збільшувалася кількість ооцитів, виділених з яєчника, спостерігалася стимуляція мейотичного дозрівання ооцитів ( $P < 0,05$ , див. рис. 1). Молсидомін також сприяв виживанню фолікулярних клітин, зменшуючи в обох серіях дослідів кількість тих, що гинули за апоптотичним шляхом ( $P < 0,001$ ). У другій серії він також сприяв зменшенню кількості некротичних клітин ( $P < 0,01$ , див. рис. 2).

Наші попередні дослідження [2] показали, що імунне ушкодження яєчників супроводжувалося змінами в центральному та периферичному органах імунітету – тимусі та лімфовузлах. На тлі збільшення маси лімфовузлів і тимуса в них посилювалася загибель клітин переважно за апоптотичним шляхом. У лімфовузлах апоптоз був виражений більше, ніж у тимусі. При введенні ксеногенних антитіл підвищувався лише індукований етопозидом апоптоз, а

при імунізації алогенним яєчником як спонтанний, так і індукований. Морфологічний аналіз показав, що за умов імунізації посилення апоптозу супроводжувалось і розвитком постапоптотичного некрозу, тобто збільшенням кількості клітин з фрагментованими ядрами і ушкодженою плазматичною мембраною. Застосування молсидоміну значною мірою запобігало апоптозу імунокомпетентних клітин (рис. 3,а): спостерігалось зменшення апоптозу культивованих клітин лімфовузлів при введенні ксеногенних антитіл, а також апоптозу клітин тимуса за умов імунізації алогенним яєчником. Також зменшувався розвиток вторинного постапоптотичного некрозу клітин лімфовузлів при введенні антитіл (див. рис. 3,б).

Порівняння характеру загибелі як фолікулярних, так і імунокомпетентних клітин при двох видах імунного ушкодження яєчників свідчить про те, що в умовах імунізації алогенним яєчником посилюється некроз, що спричинює розвиток запального процесу. Про розвиток запалення свідчить і збільшення в крові відсотка паличкоядерних нейтрофілів (контроль –  $1,3 \pm 0,4$ ; I серія –  $3,0 \pm 1,1$ ; II серія –  $6,3 \pm 0,9$ ,  $P < 0,01$ ) та сегментоядерних нейтрофілів (контроль –  $20,4 \pm 2,7$ ; I серія –  $35,7 \pm 2,4$ ,  $P < 0,01$ ; II серія –  $33,4 \pm 4,0$ ,  $P < 0,05$ ). Сприяючи виживанню

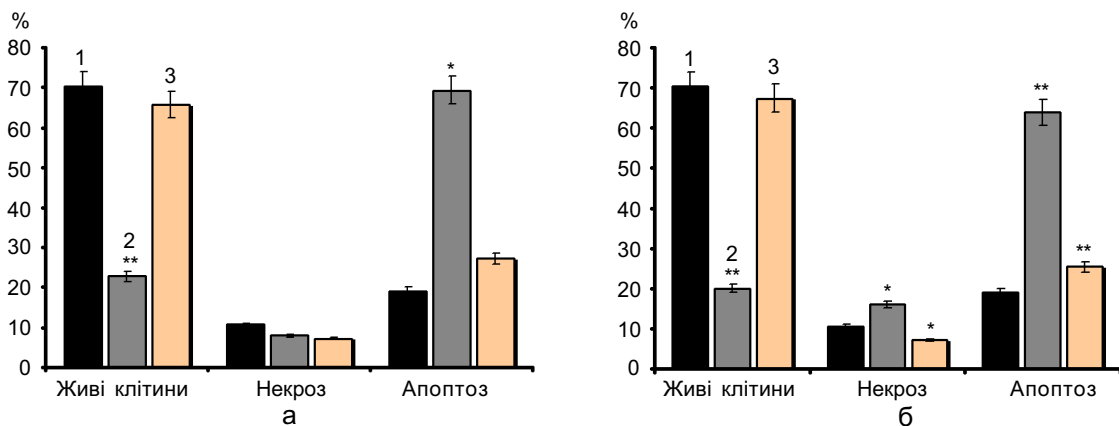


Рис. 2. Зміни кількості живих, апоптотичних і некротичних фолікулярних клітин яєчника мишей під впливом молсидоміну: а – при дії ксеногенних антиоваріальних антитіл (1 – контроль, 2 – антитіла, 3 – молсидомін та антитіла), б – при імунізації алогенним яєчником (1 – контроль, 2 – імунізація, 3 – молсидомін та імунізація). За віссю ординат – відсоток від загальної кількості клітин. \*  $P < 0,05$ ; \*\*  $P < 0,001$  відносно контролю

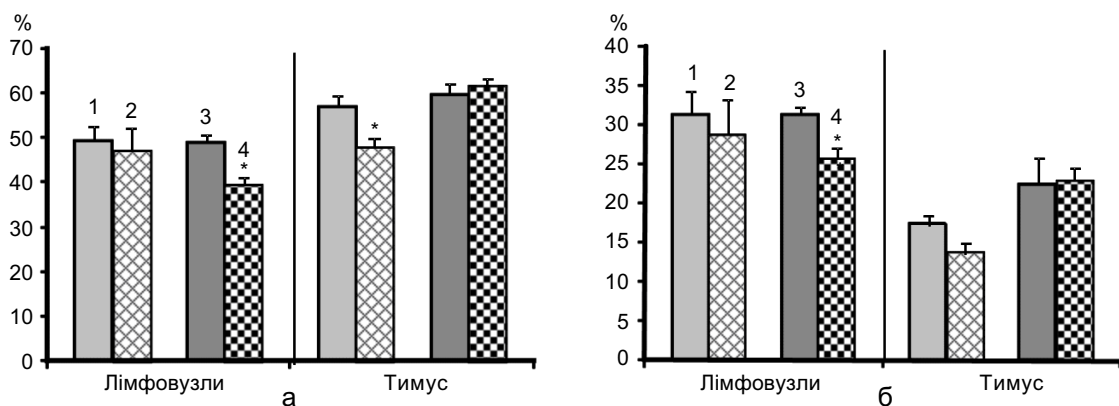


Рис. 3. Зміни рівня спонтанного апоптозу (а) і вторинного некрозу (б) культивованих клітин лімфовузлів і тимуса під впливом молсидоміну при імунному ушкодженні яєчників: 1 – імунізація, 2 – імунізація та молсидомін, 3 – антитіла, 4 – антитіла та молсидомін. За віссю ординат – відсоток клітин з морфологічними ознаками апоптозу та вторинного некрозу від їх загальної кількості. \*  $P < 0,05$

клітин внаслідок зменшення як апоптозу, так і некрозу, молсидомін, таким чином, зменшував ризик розвитку запальних реакцій.

Дані літератури щодо ролі NO в апоптотичній загибелі клітин досить суперечливі. Показано, що він пригнічує апоптоз гепатоцитів і запобігає пошкодженню печінки при ендотоксемії, впливі фактора некрозу пухлин  $\alpha$ , ішемії–реперфузії [6, 7, 10, 11, 14, 26]. Водночас є відомості, що NO може бути індуктором апоптозу [27]. Брюне та співавт. [4] вважають, що захисний вплив NO на клітини, або ініційований ним перехід у стан апоптозу, визначається балансом між про- і антиапоптотичними сигнальними механізмами. Щодо значення оксиду азоту в розвитку імунних реакцій, то є відомості про те, що він може відігравати роль як імунорегуляторної молекули, так і токсичного агента [12, 13, 22]. Зокрема, нами було показано, що він бере участь у регуляції гуморальної імунної відповіді, опосередкованої супресорною функцією макрофагів [1]. Дані літератури і результати наших попередніх досліджень свідчать про участь NO у мейотичному дозріванні ооцитів за фізіологічних умов [3, 9, 21].

Таким чином протективна дія молсидоміну в розвитку імунної патології яєчника в наших дослідках є результатом участі оксиду

азоту в нормалізації процесів оогенезу та супресії імунних реакцій. Одним з механізмів його дії в умовах такої патології є пригнічення апоптотичної та некротичної загибелі клітин яєчника та імунокомпетентних органів.

Робота виконана за підтримки програми НАН України „Новітні медико-біологічні проблеми та навколишнє середовище людини”.

**N.V. Makogon, T.Y. Voznesenskaya, T.M. Bryzgina, V.S. Sukhina, N.G. Grushka, I.N. Alexeyeva**

#### THE PROTECTIVE EFFECT OF MOLSIDOMIN IN IMMUNE OVARIAN FAILURE IN MICE

Experimental immune ovarian failure in CBA mice was induced by either administration of xenogenic anti-ovarian antibodies (scheme 1) or immunization with allogenic ovarian extracts (scheme 2). It was shown that both types of treatment impaired the meiotic maturation of oocytes: the number of cells at the stages of metaphase I and metaphase II decreased compared to the cells of control mice. In both schemes of experiments, impaired oogenesis was accompanied by reduction of percentage of viable follicular cells and by increase in the part of cells possessing morphological features of apoptosis. In contrast, the number of necrotic follicular cells increased in scheme 2 only. The donor of nitric oxide molsidomin (10 mg/kg), when injected an hour before administration of xenogenic anti-ovarian antibodies or allogenic ovary extracts, improved the meiotic maturation of oocytes and favored follicular, lymph nodes and thymus cells survival by decreasing the number of apoptotic and necrotic cells.

*O.O. Bogomoletz Institute of Physiology of National Academy of Sciences of Ukraine, Kyiv*

**СПИСОК ЛІТЕРАТУРИ**

1. Алесєєва І.М., Бризгіна Т.М., Алексюк Л.І. та ін. Роль оксиду азоту в розвитку гуморальної відповіді у мишей // Фізіол. журн. – 2005. – **51**, №4. – С. 13–19.
2. Алексєєва І.Н., Брызгіна Т.М., Сухина В.С. и др. Изменения в тимусе и лимфоузлах при иммунном повреждении яичников у мышей // Проблемы репродукции. – 2006. – **12**, №4. – С.38–41.
3. Блашків Т.В., Вознесенська Т.Ю. Регуляція оогенезу і антиваріальні антитіла. – К., 2002. – 112 с.
4. Брюне Б., Сагдау К. фон Кнетен А. Апоптотическая гибель клеток и оксид азота: механизмы активации и антагонистические сигнальные пути // Биохимия. – 1998. – **63**, №7. – С. 966–975.
5. Basini G., Baratta M., Ponderato N. et al. Is nitric oxide an autocrine modulator of bovine granulosa cell function? // *Reprod Fertil Dev.* – 1998. – **10** №6. – P. 471–478.
6. Bohlinger I., Leist M., Barsig J. et al. Interleukin-1 and nitric oxide protect against tumor necrosis factor alpha-induced liver injury through distinct pathways// *Hepatology.* – 1995. – Dec. – **22**, №6. – P.1829–1837.
7. Fiorucci S., Mencarelli A., Palazzetti B. et al. An NO derivative of ursodeoxycholic acid protects against Fas-mediated liver injury by inhibiting caspase activity // *Proc. Natl. Acad. Sci USA.* – 2001. – **98**, №5. – P. 2652–2657.
8. Horejsi J., Martinek J., Novakova D. et al. Autoimmune antiovarian antibodies and their impact on the success of an IVF/ET program // *Ann. N Y Acad. Sci.* – 2000. – **900**. – P.351–356.
9. Jablonka-Shariff A., Olson L.M. The role of nitric oxide in oocyte meiotic maturation and ovulation: meiotic abnormalities of endothelial nitric oxide synthase knock-out mouse oocytes // *Endocrinology.* – 1998. – **139**, №6. –P. 2944–1954.
10. Kim Y.M., Talanian R.V., Billiar T.R. Nitric oxide inhibits apoptosis by preventing increases in caspase-3-like activity via two distinct mechanisms // *J. Biol. Chem.* – 1997. – **272** №49. – P. 31138–31148.
11. Kobayashi H., Nonami T., Kurokawa T. et al. Role of endogenous nitric oxide in ischemia-reperfusion injury in rat liver // *J. Surg. Res.* – 1995. – **59**, №6. – P 772–779.
12. Lianos E.A., Guglielmi K., Sharma H. Regulatory interactions between inducible nitric oxide synthase and eicosanoids in glomerular immune injury//*Kidney Int.* – 1998. – **53**. – P.645–653.
13. Marcin Kiewicz J. Nitric oxide and antimicrobial activity of reactive oxygen intermediates//*Immunopharmacology.* – 1997. – **37**, №1. – P.35–41.
14. Martin-Sanz P., Diaz-Guerra M.J., Casado M., Bosca L. Bacterial lipopolysaccharide antagonizes transforming growth factor beta 1-induced apoptosis in primary cultures of hepatocytes // *Hepatology.* – 1996. – **23**, №5. – P. 1200–1207.
15. Mignot M.H., Schoemaker J., Rao B.R., Drexhage H.A. Premature ovarian failure. I: The association with autoimmunity // *Europ. J. Obstet. Gynecol. Reprod. Biol.* – 1989. – **30**, №1. – P.59–66.
16. Nakamura Y., Kashida S., Nakata M. et al. Changes in nitric oxide synthase activity in the ovary of gonadotropin treated rats: the role of nitric oxide during ovulation // *Endocrinol. J.* – 1999. – **46**, №4. –P. 529–538.
17. van Nassauw L., Tao L., Harrisson F. Localization of nitric oxide-related substances in the quail ovary during folliculogenesis // *Histochem. J.* – 1999. – **31**, №7. – P. 443–454.
18. Niauru D.A. Ovarian insufficiency in chronic nonspecific salpingo-oophoritis // *Fiziol Cheloveka.* – 1995. – **21**, №3. – P.166–169.
19. Nishikimi A., Matsukawa T., Hoshino K. et al. Localization of nitric oxide synthase activity in unfertilized oocytes and fertilized embryos during pre-implantation development in mice // *Reproduction.* – 2001. – **122**, №6. – P. 957–963.
20. Rabinowe S.L., Ravnika V.A., Dib S.A. et al. Premature menopause: monoclonal antibody defined T lymphocyte abnormalities and antiovarian antibodies // *Fertil. Steril.* – 1990. – **54**, №2. – P. 364–366.
21. Rosselli M. Nitric oxide and reproduction // *Mol. Hum. Reprod.* – 1997. – №8. – P. 639–641.
22. Ruuls S.R., Van Der Linden S., Sontrop K. et al. Aggravation of experimental allergic encephalomyelitis (EAE) by administration of nitric oxide (NO) synthase inhibitors// *Clin. Exp. Immunol.* – 1996. – **103**, №3. – P. 467–474.
23. Sengoku K., Takuma N., Horikawa M. et al. Requirement of nitric oxide for murine oocyte maturation, embryo development, and trophoblast outgrowth in vitro // *Mol. Reprod. Dev.* – 2001. – **58**, №3. – P. 262–268.
24. Shivers C.A., Dunbar B.S. Autoantibodies to zona pellucida: a possible cause for infertility in women // *Science.* – 1977. – **197**, №9. – P.1082–1084.
25. Testa G., Chiaffarino F., Vegetti W. et al. Case-control study on risk factors for premature ovarian failure // *Gynecol. Obstet. Invest.* – 2001. – **51**, №1. – P. 40–43.
26. Tzeng E., Billiar T.R., Williams D.L. et al. Adenovirus-mediated inducible nitric oxide synthase gene transfer inhibits hepatocyte apoptosis // *Surgery.* – 1998. – **124**, №2. –P. 278–283.
27. Wang J.H., Redmond H.P., Wu Q.D., Bouchier-Hayes D. Nitric oxide mediates hepatocyte injury // *Amer. J. Physiol.* – 1998. – **275**, №5, Pt 1. – P. G1117–1126.
28. Yamauchi J., Miyazaki T., Iwasaki S. et al. Effects of nitric oxide on ovulation and ovarian steroidogenesis and prostaglandin production in the rabbit // *Endocrinology.* – 1997. – **138**, №9. – P. 3630–3637.

*Ін-т фізіології ім. О.О. Богомольця НАН України, Київ*

*Матеріал надійшов до редакції 18.04.2007*