

О.О. Гончарук, В.І. Цимбалюк, Г.Б. Костинський

## Особливості регенерації сідничного нерва при порушенні кровозабезпечення кінцівки

*Изучали влияние регионарных гемодинамических нарушений на регенерацию нерва после его полного анатомического перерыва и нейрорафии. В хроническом эксперименте на 30 белых крысах артериальную ишемию вызывали путем перевязки магистральных артерий: общей и глубокой бедренных, венозную гипертензию – путем перевязки магистральных вен: общей и глубокой бедренных, большой подкожной. На втором этапе операции на той же конечности пересекали седалищный нерв и его отрезки соединяли периневральным швом. В контрольной группе животным выполняли операцию перерезки с последующим наложением периневрального шва седалищного нерва. Через 7, 14, 30, 60, 90 сут после операции удаляли блок тканей из зоны неврального анастомоза, с помощью перфузионных, гистологических и электронно-микроскопического методов исследовали препараты проксимальной и дистальной культей оперированного нерва, регенерационной невromы, гематомикроциркуляторного русла нерва. Установлено, что регионарная ишемия вследствие травмы магистральных артерий конечности вызывает остановку, вплоть до прекращения регенераторных процессов в оперированном нерве, для стимуляции которых необходимо восстановление артериального кровенаполнения конечности. Регионарная венозная гипертензия не является критическим фактором для регенерации периферического нерва после его анатомического перерыва и микрохирургической нейрорафии.*

### ВСТУП

Травмування кінцівок досить часто спричинює регіонарну ішемізацію тканин, що, як вважають дослідники [2, 4, 6], істотно заважає повноцінному відновленню функції травмованого нерва. Запропоновано багато різних моделей для вивчення впливу незадовільних гемодинамічних умов на регенерацію нерва після хірургічного лікування за методом нейрорафії. Однією з найбільш вдалих клінічних моделей можна вважати запропоновану методику [8] дослідження впливу на стан функціонування та регенерацію периферичних нервів порушення артеріальної та венної гемодинаміки, особливо в стадії декомпенсації, на прикладі гемодинаміки в карпальному каналі. Фізіологічні ознаки цього процесу автор позначив формулою:  $P_a > P_c > P_f > P_v > P_k$ , де  $P_a$  – тиск у

живлячій артерії епіневрія;  $P_c$  – тиск у капілярах фасцикула;  $P_f$  – міжфасцикулярний тиск;  $P_v$  – венний дренажний тиск у фасцикулі;  $P_k$  – тиск у карпальному каналі. Збереження такого співвідношення, на думку автора, забезпечує нормальні умови гемодинаміки та функціонування периферичного нерва. Проте ця модель виявилась адекватною лише для обмеженого кола процесів, суттєвий недолік її полягає в тому, що не враховується тиск у тканинах, які оточують нерв. Наприклад, для нижніх кінцівок важливим є тиск у фасціальних футлярах стегна, гомілки, стопи. На основі досвіду хірургічного лікування травматичних уражень периферичних нервів можливо припустити, що саме ці чинники відіграють важливу роль у процесах відновлення.

Мета нашого дослідження – з'ясувати особливості перебігу регенераторних

© О.О. Гончарук, В.І. Цимбалюк, Г.Б. Костинський

процесів в умовах регіонарних гемодинамічних порушень.

## МЕТОДИКА

Експеримент проведено з використанням 30 білих щурів масою 250–300 г, яких розподілили на три групи: дві дослідні (по 12 щурів у кожній) і контрольну (6 щурів). Було розроблено дві моделі для вивчення регенерації сідничного нерва після його повного анатомічного розриву і подальшої нейрографії на фоні ішемії кінцівки внаслідок перев'язування магістральних артерій: загальної та глибоких стегнових (I дослідна група); на фоні регіонарної венозної гіпертензії внаслідок перев'язки магістральних вен: загальної і глибокої стегнових, великої підшкірної (II дослідна група).

Досліди проводили під загальним знеболенням на задній лапі тварин.

Перев'язування магістральних артерій дозволяли створити необхідний рівень судинних порушень у тканинах кінцівки і виключали шляхи їх компенсації. Після цього в обох групах за допомогою операційного мікроскопа при 32-кратному збільшенні виділяли сідничний нерв, мобілізували його на протязі 10–15 мм, гостро перерізували і зшивали периневральним швом. Щурам контрольної групи виконували операцію перерізу та зшивання сідничного нерва.

Надалі усіх тварин утримували в однакових умовах віварія. Через 7, 14, 30, 60 і 90 діб після операції їх виводили з експерименту за допомогою летальної дози тіопенталу натрію. Об'єктами дослідження були: проксимальна та дистальна кукси оперованого нерва, регенераційна неврома, гематомікроциркуляторне русло нерва, сполучна тканина неврального анастомозу та стовбура нерва, а також вивчали рівень синаптогенезу, стан окремих м'язів, що іннервуються оперованим нервом.

Застосовували перфузійний, імпрегнаційні та гістологічні методи. Для вивчення

гематомікроциркуляторного русла досліджуваної ділянки нерва артеріальне русло відповідної задньої лапи тварини перфузували через черевну аорту та клубову артерію 30%-ю суспензією туші у 5%-му розчині желатину, артерії оперованої кінцівки щільно заповнювали туш-желатином. Із зони неврального анастомозу сідничного нерва видаляли блок тканин, фіксували його в рідині Ліллі, виготовляли заморожені зрізи, які крім того імпрегнували розчином нітрату срібла для забарвлення мієлінових оболонок. Мієлінові нервові волокна виявляли за методом Шпильмейера.

Після операції через 30 і 90 діб з метою кількісної оцінки регенераторних процесів у нерві визначали щільність розміщення осьових циліндрів у периферичному відрізку [7] і через 90 діб – середній кут відхилення аксонів регенераційної невроми від повздовжньої осі нерва у зоні неврального анастомозу.

Ділянки гомілкових м'язів фіксували у 10%-му нейтральному формаліні, виготовляли заморожені зрізи, які імпрегнували за методом Кампоса. Для вивчення стану сполучної тканини оперованого нерва його парафінові зрізи забарвлювали гематоксилін-еозином або азур-11-еозином, пірофуксином за методом ван Гізона, імпрегнували та ставили Шик-реакцію.

Для проведення електронно-мікроскопічних досліджень мікрооб'єкти тканин фіксували в глютаральдегіді, а далі у чотирьохоксиді осмію. Отримані зразки заливали епоном-812, різали на ультратомі LKM-12 (Швеція) в аксіальній і фронтальних проекціях нерва. Контрастували уранілацетатом та азотнокислим свинцем і вивчали після фотореєстрації під електронним мікроскопом JEM-100S (Японія).

## РЕЗУЛЬТАТИ ТА ЇХ ОБГОВОРЕННЯ

При макроскопічному дослідженні видаленої ділянки нерва в зоні шва у дослідних

тварин порівняно з контрольною групою слід відмітити наступні ознаки: значно менша за розміром регенераційна неврома, нерв блідий, зменшений у діаметрі, природна еластичність нерва пальпаторно втрачена. На проксимальному і дистальному зрізах нерва зернистість слабко виражена, самі фасцикули тонкі, атрофічні. Не спостерігається звичайної інтенсивності утворення аксональної плюс-тканини. М'язи гомілки та стопи зі значним вмістом сполучної тканини, майже не реагують на механічні подразнення, при їх зрізанні кровотеча незначна. Тобто є макроскопічні ознаки денервації кінцівки.

Мікроскопічна картина ділянки шовного з'єднання кінців перетнутого нервового стовбура через 7 діб після операції в умовах хронічної ішемії відображає істотну затримку формування регенераційної невроми. В сполучній тканині, яка оточує зону шва нерва, спостерігаються тільки окремі ділянки неупорядкованого фібрину зі включеннями поодиноких макрофагів і нейтрофілів. Морфологічної реакції на шовний матеріал практично немає, як і ознак будь-якої фагоцитарної активності. Про це свідчать відсутність відповідних клітинних елементів: лізосом, цитосегресом, пухирців і вакуолей. Тобто вже на самому початку періоду відновлення при хронічній ішемії спостерігаються негативні морфологічні прояви.

На 14-ту добу після зшивання нерва реєструються окремі волокна у стані розпаду. Практично не спостерігаються овоїди, наявність яких свідчить про активність дегенерації. Кількість фіброblastів і колагенових волокон навколо невроми залишається мінімальною. Звичайні для цього етапу регенерації елементи гемомікроциркуляторного русла не спостерігаються, є лише поодинокі тонкі звивисті капіляри. В контрольній групі, навпаки, в цей період регенерації капіляри реєструються в значній кількості, вони мають відносно великий

діаметр. Кількість регенеруючих волокон у ділянці нейрорафії залишається мінімальною, а в тих, що проросли, відсутні колби росту. Ознак гальмування регенерації у вигляді "затриманих колб росту та спіралей Гудендорфа-Перончито" також мало, але це ми пов'язуємо з загальною затримкою біологічних процесів унаслідок ішемії. Про це свідчить також відсутність утворення нейросудинних комплексів, які є типовою ознакою нормальної регенерації нерва.

На 30-ту та 90-ту добу після зшивання нерва картина регенерації також може бути оцінена як завмирання – нових ознак активізації відновних процесів не відмічено. На макропрепаратах у ці строки кінцівка має вимушене положення, м'язи атрофічні, бліді, судинне русло кінцівки пусте, виявляється тромбоз магістральних вен. Усе це свідчить про відсутність умов для нормальної регенерації нерва внаслідок ішемізації тканин кінцівки. Тобто, теоретично для стимуляції регенераторних процесів потрібне відновлення артеріального кровопостачання тканин.

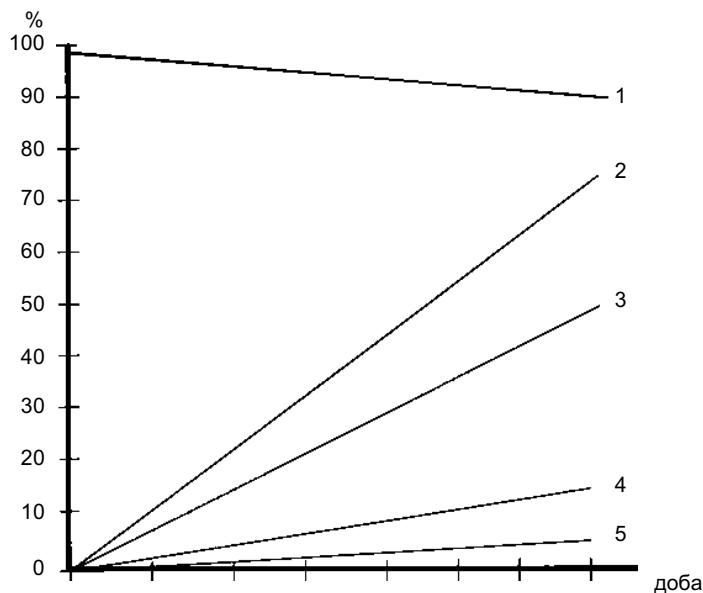
У групі тварин з моделюванням хронічної венозної гіпертензії картина регенерації периферичного нерва була дещо кращою і мала більше ознак, подібних до нормальної регенерації, що, можливо, свідчить про ліпші компенсаторні можливості організму за цих обставин. На 7-му добу після операції мікроскопічне дослідження ділянки шовного з'єднання кінців перетнутого нервового стовбура демонструє початкові етапи формування регенераційної невроми, які близькі до нормальних. Проте в сполучній тканині, яка оточує зону шва, спостерігаються патологічно розширені капіляри з ділянками мікротромбозу, місцями видно вихід окремих еритроцитів за їх межі, але при цьому є зони неупорядкованого фібрину з включеннями макрофагів і нейтрофілів. Значна кількість лізосом, цитосегресом, пухирців і вакуолей з очевидними явищами набряку, що свідчить про початок регене-

рації. Деяка кількість молодих аксонів має направлену орієнтацію і вони вже досягли периферичного відрізка нерва.

На всіх етапах регенерації ми спостерігали направлений ріст аксонів у дистальному напрямку. На 90-ту добу їх кількість відносно такої у проксимальній куксі становила близько 74 %. При цьому регенерація практично не супроводжувалася втратою нервових волокон, які не досягнувши дистального відрізка нерва, проникали б за межі регенераційної невроми в навколишню сполучну тканину, що додатково свідчить про нормальну картину регенерації. У новоутвореній сполучній тканині спостерігалася підвищена кількість елементів гемомікроциркуляторного русла з проявами варикозного розширення, але без їх диференціації. Ці варикозно розширені капіляри з широким діаметром, на наш погляд, можна вважати компенсаторно розширеними. Більшість нервових волокон супроводжувалися кровоносними судинами з утворенням нейросудинних комплексів. Про достатній рівень реіннервації м'язів свідчили значний розмір частини терміналей нервових волокон, збільшення площі рухових бляшок та окремі прояви термінального

спраутингу з виникненням додаткових ультратермінальних гілочок. Це відповідало проявам нормальної регенерації. Таким чином, можна зробити висновок, що в умовах венозної гіпертензії можлива регенерація, але вона менша за ту, яка проявляється за нормальних умов.

На рисунку зведено результати підрахунку кількості аксонів у проксимальній і дистальній куксах (прийняті за 100 %) оперованого нерва в різних групах тварин через 12 тиж після мікрочірургічної нейрографії сідничного нерва. У контрольній групі регенерація відбувалася в звичайних (неускладнених) умовах, з проксимальної кукси у дистальну проросло більше ніж 90 % аксонів. Це свідчить не тільки про високі регенераторні можливості нерва у використаній експериментальній моделі, а й про надійність методики периневрального шва. У дослідній групі, де були відтворені умови хронічної венозної гіпертензії, кількість регенерованих аксонів через зону шва становила понад 70 %. Мінімальний рівень регенерації оперованого нерва спостерігався на фоні хронічної ішемії, цукрового діабету, гнійної рани. За результатами наших експериментальних досліджень, хронічна



Зміна кількості аксонів у проксимальній і дистальній куксах оперованого сідничного нерва за різних умов регенерації: 1 – норма, 2 – венозна гіпертензія, 3 – гнійна рана, 4 – наслідки цукрового діабету, 5 – хронічна ішемія

ішемія заважала процесам регенерації настільки суттєво, що практично не відбулося реіннервації м'язів кінцівки.

## ВИСНОВКИ

1. Розроблені моделі для вивчення перебігу регенерації сідничного нерва після його повного анатомічного розриву та подальшої нейрорафії в умовах регіонарних гемодинамічних порушень: на фоні ішемії кінцівки внаслідок перев'язки загальної та глибоких стегнових артерій; на фоні регіонарної венозної гіпертензії внаслідок перев'язки магістральних вен кінцівки (загальної та глибокої стегнових, великої підшкірної) дозволяють отримати високий рівень вірогідності відтворення клінічної ситуації ускладненого перебігу регенерації нерва в травмованій кінцівці.

2. Регіонарні ішемічні порушення внаслідок травмування магістральних артерій кінцівки зумовлюють затримку і навіть припинення регенераторних процесів у оперованому нерві; для стимуляції регенераторних процесів потрібне відновлення артеріального кровопостачання тканин кінцівки.

3. Регіонарна венозна гіпертензія не є критичною умовою для регенерації периферичного нерва після його анатомічного розриву та мікрохірургічної нейрорафії.

**O.O.Goncharuk, V.I Tsimbaljuk, Kostinskij G.B.**

### THE PECULIARITIES OF OPERATED NERVE REGENERATION UNDER SUBCOMPENSATED ARTERIAL ISHEMIA AND VENOUS HYPERTENSION IN EXPERIMENT

The submitted work is devoted to a problem of influence of the regional hemodynamic disturbances on nerve regeneration following its full anatomic breakdown and neuroraphy. In a chronic experiment on 30 white rats, an arterial ischemia was reproduced by ligation of the main femoral arteries: common

and deep femoral (12 animals), while venous hypertension was reproduced by ligation of the main veins: common, deep femoral and big hypodermic veins (12 animals). In the second stage of the operation a sciatic nerve of the same limb was dissected and its pieces were connected by perineural seam. In the control group 6 animals were subjected to the operation with the subsequent imposition of the perineural seam on the sciatic nerve. In 7, 14, 30, 60, 90 days after operation the tissue block from a zone of neural anastomosis was deleted. Proximal and distal stumps of the operated nerve, reclaiming neuroma and hematocirculating channels of the nerve were investigated by perfusion, histologic and electron-microscopic methods. It is established that the regional ischemia caused by trauma of the main arteries of the limb resulted in inhibition of regenerative processes in the operated nerve, and restoration of arterial blood circulation is essential for stimulation of these processes. Regional venous hypertension is not the critical factor for regeneration of a peripheral nerve after its anatomic breakdown and microsurgical neuroraphy.

*A. Romodanov Institute of Neurosurgery, Academy of Medical Sciences of Ukraine, Kyiv*

## СПИСОК ЛІТЕРАТУРИ

1. Березовская Т.А., Евлоев С.И., Щербак Н.П. Нейрососудистые расстройства в условиях экспериментальной ишемии нервных стволов. – В кн.: Заболевание ПНС. – Новосибирск, 1985. – С. 48–52.
2. Бернев В.П., Яковенко И.В., Семенютин В.Б., Кокин Г.С. Хирургическое лечение поврежденных нервов с учетом их кровотока и данных интраоперационной диагностики // Метод. рекомендации. – Л., 1991. – 12 с.
3. Крупаткин А.Н. Клиническая нейроангиофизиология конечностей. – М.: Науч. мир, 2003. – 328 с.
4. Левицкий В.А., Юрах Е.М. Микроциркуляторное русло периферических нервов и его потенциальные резервы. – В кн.: Научно-технический прогресс, охрана окружающей среды, фундаментальные проблемы медицины и биологии / Полтава, 1988. – С. 204–205.
5. Родионов И.М., Тарасова О.С., Кошелев В.Б. Адаптация резистивных сосудов к уровню трансмурального давления // Рос. физиол. журн. им. И.М. Сеченова. – 2001. – 87, № 11. – С. 1477–1487.
6. Флебология / Под ред. В.С. Савельева. – М.: Медицина, 2001. – 66 с.
7. Чайковский Ю.Б. Микроангиоциркуляция седалищного нерва в условиях его де- и регенерации: Автореф. дис. ... канд. мед. наук. – К., 1977. – 20 с.
8. Sunderland S. Nerves and nerve injuries / 2nd ed. – Edinburgh: Churchill Livingstone, 1978. – 839 p.

*Ин-т нейрохірургії ім. академіка А.П. Ромоданова АМН України, Київ*

*Матеріал надійшов до редакції 07.04.2005*