

С.Б.Коваль

Реактивні зміни циркулюючих нейтрофільних гранулоцитів при фізіологічному та ускладненому гестаційному процесі

У женщин при физиологическом гестационном процессе и беременности, осложненной типичной формой чистого полисимптомного позднего гестоза, методами трансмиссионной электронной микроскопии проведено сравнительное изучение морфофункциональных и некоторых энзиматических особенностей циркулирующих нейтрофильных гранулоцитов. В последних выявлен ряд интралейкоцитарных реакций, выраженность которых зависит от тяжести проявлений клинического симптомокомплекса. Так, на фоне видоизменения рельефа лейкоцитарного профиля установлены реформации в ядре, касающиеся перераспределения соотношения гетерохроматина и эухроматина, а также коммутации, затрагивающие ультраструктуру нуклеолеммы. Параллельно в цитоплазме было обнаружено, что наряду с минимизацией содержания гликогена, наблюдаются дислокационные и качественные изменения с одновременным значительным количественным уменьшением наличия первичных или азурофильных гранул и при этом не происходит соллобилизации интрагранулярных ферментов в цитозоле. Выяснено, что метахронность в развитии данного дегрануляционного процесса с вовлечением лишь популяции первичных гранул, обусловлена особенностями в механизме экзоцитоза. Реализация экзоцитарного процесса, определяющего экстралейкоцитарное выделение содержимого первичных гранул, свидетельствует о проявлении функциональной активности нейтрофильными гранулоцитами во время циркуляции в сосудистом русле и детализирует возможность их участия в системах гуморальной регуляции на уровне целостного организма.

ВСТУП

Проблема порушень адаптаційних механізмів в організмі людини, що призводять до клінічних проявів різних симптомокомплексів, зберігає свою актуальність у теоретичному плані й у прикладних аспектах [2]. Неспроможність деяких адаптаційних систем в організмі жінок під час вагітності зумовлює розвиток пізніх гестозів, що дотепер є однією з основних причин материнської та перинатальної захворюваності, а також смертності [9, 35]. Як відомо, очевидні прояви пізніх гестозів супроводжуються розвитком у жіночому організмі таких синдромів, як DIC (disseminated intra-

vascular coagulation), а також HELLP (haemolysis, elevated liver enzymes, low platelets) [27,35]. У патогенезі цих симптомокомплексів певну роль відіграють циркулюючі нейтрофільні гранулоцити [6,27]. При цьому літературні дані про зміни, що відбуваються в цих лейкоцитах суперечливі [23,37]. Так, при пізньому гестозі в організмі вагітної спостерігається активація нейтрофільних гранулоцитів з їхнім ензиматично-потенційним впливом на функції ендотеліальних клітин, гепатоцитів, тромбоцитів, систем гемокоагуляції, фібринолізу, комплекменту та кініногезу [8,19,23,27]. Однак є дані і про те, що при пізніх гестозах вагіт-

© С.Б.Коваль

них спостерігається зниження деяких функціональних властивостей нейтрофільних гранулоцитів, аж до можливого розвитку феномена “лейкоцитарної депресії” [37].

Метою цієї роботи було порівняльне вивчення реактивних змін у циркулюючих нейтрофільних гранулоцитах при фізіологічній та ускладненій однією з форм пізнього гестозу вагітності.

МЕТОДИКА

Проведено дослідження за допомогою трансмісійної електронної мікроскопії циркулюючих нейтрофільних гранулоцитів у 15 невагітних жінок з необтяженим репродуктивним анамнезом (I група), у 17 вагітних жінок з нормальним прегравідарним фоном, наприкінці третього триместру фізіологічної гестації (II група) і 27 жінок при аналогічних гестаційних термінах, але коли вагітність ускладнена типовою формою чистого полісимптомного пізнього гестозу з характерним симптомокомплексом Zangemeyster – прееклампсія чи НПГ-гестоз (III група). Залежно від виразності клінічних проявів і відповідно до градації модифікованої шкали Goeke [12], жінок III групи, до початку проведення лікувальних заходів було розділено на підгрупи: IIIa – НПГ-гестозу легкого ступеня (15 жінок) і IIIб – середньотяжкого ступеня (12 жінок).

Проби крові, отримані пункцією з кубітальної вени, піддавали негайній стабілізації з одночасною фіксацією 0,4%-м розчином глутаральдегіду в 0,1моль/л кокадилатному буфері (рН 7,4) [4], який містить 1 % сахарози [29]. Потім виділену центрифугуванням фракцію лейкоцитів для ультраструктурних досліджень дофіксували у забуферених розчинах глутаральдегіду та чотириокису осмію [34] і додатковим контрастуванням матеріалу у процесі послідовної дегідратації 0,5%-м уранілацетатом на 70%-му етанолі. Подальшу дегідратацію лейкоцитів і заливку їх у епон-

аралдитовий компаунд здійснювали за загальноприйнятою методикою.

Частину лейкоцитарної фракції було використано для ультрацитохімічних досліджень. Ідентифікували глікоген за De Bruyn, проводячи додаткове контрастування фероціанідом калію на стадії фіксації чотириокису осмію [24], і контрольні інкубації з α -амілазою. Мієлопероксидазну активність (КФ 1.11.1.7) визначали модифікованим методом Gracham–Karnovsky, використовуючи як субстрат 3,3'-діамінобензидин [26]. Контрольні тести були без субстрату та без перекису водню. Активність фосфатаз вивчали, застосовуючи субстрат β -гліцерофосфат натрію у модифікації оригінального методу Gomori для кислоти (КФ 3.1.3.2) [25,29] та для лужної (КФ 3.1.3.1.) фосфатаз [29,30], проводячи при цьому контрольні тести без субстрату, з інгібіторами неспецифічних фосфатаз – фторидом натрію та цистеїном відповідно.

Ультратонкі лейкоцитарні зрізи готували на ультрамікромомі LKB-8800. Контрастували їх уранілацетатом і цитратом свинцю [34] для ультраструктурних досліджень або тільки цитратом свинцю при ідентифікації в лейкоцитах ферментативної активності, не використовуючи при цьому уранілацетат [29].

Препарати вивчали під електронним мікроскопом JEM-100CX при прискорюючій напрузі 80 кВ. Поряд із звичайними методами описової морфології, на екваторіальних зрізах нейтрофільних гранулоцитів проведено порівняльні дослідження їх ультраструктурної організації з використанням морфометричних критеріїв [5,33] та об'єктивізацією проявів ферментативної активності і вмісту глікогену [29,33].

Отримані результати були статистично оброблені методом непрямих різниць .

РЕЗУЛЬТАТИ ТА ЇХ ОБГОВОРЕННЯ

Застосована у роботі негайна фіксація крові низьковідсотковим глутаральдегідом більш

оптимальна, ніж з широко розповсюдженим методом відстроченої, після фракціонування, фіксації. Негайна фіксація стабілізує вітальні реактивні зміни у форменних елементах крові, які характерні для них на момент перебування в циркуляторному руслі [4]. Нашими дослідженнями підтверджено, що ультраструктурна організація циркулюючих нейтрофільних гранулоцитів у невагітних жінок відповідає раніше описаній морфології цих лейкоцитів за фізіологічних умов [11,17,29,34]. Однак при фізіологічній вагітності (рис.1) і, особливо, при вагітності на фоні НППГ-гестозу (рис.2 і 3) у нейтрофільних гранулоцитах крові нами виявлено деякі зміни, виразність яких залежить від клінічних проявів ускладнення гестаційного процесу (таблиця). Так, встановлено збільшення у крові кількості нейтрофільних гранулоцитів з ознаками їхньої активації [5]. При цьому спостерігаються зміни щільності цитоплазматичного матриксу та рельєфу профілів нейтрофільних гранулоцитів з появою екстрацелюлярних

випуклостей, типу лобоподій. При НППГ-гестозі на екваторіальних зрізах нейтрофільних гранулоцитів визначається в ядрі перерозподіл співвідношення еухроматину та гетерохроматину (див. таблицю). Останній, компактний електроннощільний конденсований хроматин виявляється в основному по периферії ядра у вигляді оболонки, яка тісно контактує з нуклеолемою, що має осередкові розшарування. Разом з тим можливі і локалізовані ділянки зосередження гетерохроматину. Візуально гетерохроматин різко відрізняється від еухроматину, що представлений дифузним чи дисперсним хроматиновим матеріалом, який займає весь інший простір ядерного профілю (див.рис.2). Такий відносний зсув у бік збільшення вмісту в ядрах нейтрофільних гранулоцитів транскрипційно активного еухроматину порівняно з інактивованим гетерохроматином (див.таблицю), можливо, відбувається внаслідок гормональних змін в організмі жінок при гестаційному процесі та може опосередковано впливати на наступні функціональні

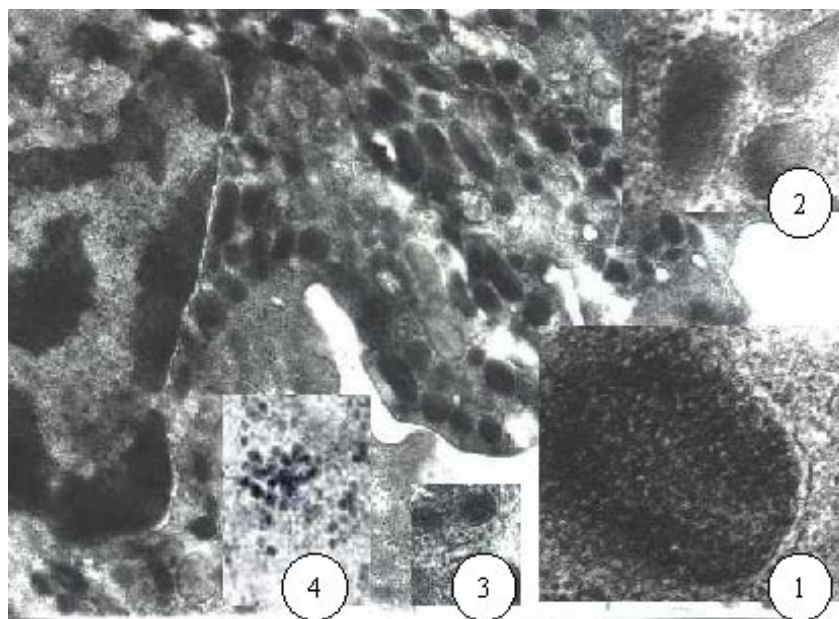


Рис.1. Нейтрофільний гранулоцит (частина екваторіального зрізу) крові жінки при фізіологічній вагітності. 36. x 14.000: 1 – первинна чи азурофіліяна гранула (частина). 36. 50.000; 2 – вторинні чи специфічні гранули. 36. 50.000; 3 – третинні чи С-гранули. 36. 50.000; 4 – гранули глікогену. 36. 45.000.

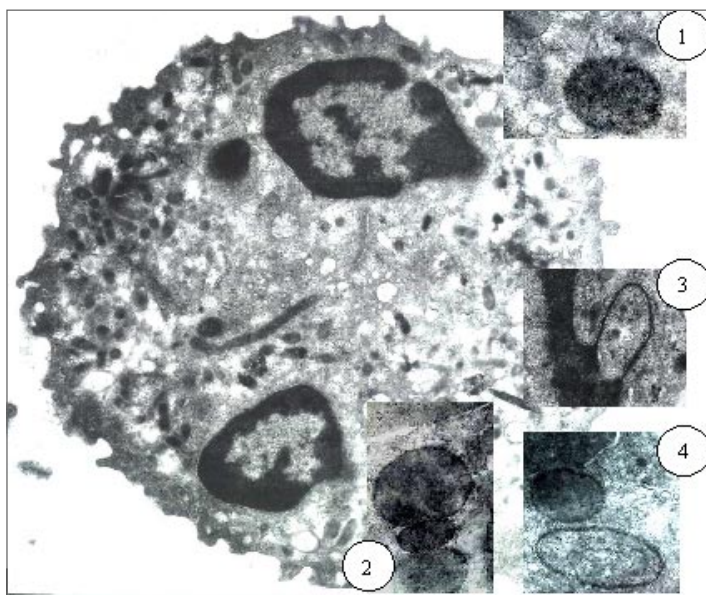


Рис.2. Нейтрофільний гранулоцит (екваторіальний зріз) крові жінки при вагітності, ускладненої НПГ-гестозом. Зб. 6.600: 1 – первинна гранула з проявом активності мієлопероксидази. Зб. 20.000; 2 – первинні гранули різних розмірів із проявами активності мієлопероксидази, безпосередньо біля нуклеолеми з ділянкою її розшарування. Зб. 20.000; 3– локальна сегрегація ділянки цитоплазми при формуванні аутофагосоми за участю нуклеолеми. Зб. 10.000; 4 – первинна гранула з проявом активності кислої фосфатази в безпосередній близькості від нуклеолеми і сформованої аутофагосоми. Зб. 14.000.

зрушення в клітинному метаболізмі [21]. При НПГ-гестозі в циркулюючих нейтрофільних гранулоцитах од-ночасно з виявленою нами інтрануклеарною реформацією хроматину

спостерігаються і певні реакції в цитоплазматичних гранулярних структурах (див. таблицю). Незважаючи на те, що літературні дані щодо зернистості у цитоплазмі ней-

Інтегральні показники функціональної активності нейтрофільних гранулоцитів (M±m)

Показники	I група	II група	III група	
			Підгрупа IIIa	Підгрупа IIIб
Нейтрофільні гранулоцити активовані/неактивовані, %	0,133±0,04	1,801±0,15*	4,587±0,53**	14,385±1,22***
Хроматин, еухроматин /гетерохроматин, %	1,375±0,16	2,0±0,09*	3,525±0,17**	7,850±1,19***
Первинні гранули, кількісна динаміка, %	100,0±1,36	81,3±1,21*	72,8±1,09**	59,2±1,88***
електроннощільні/зниженої електронної щільності, %	22,3±1,41	7,0±0,92*	1,28±0,19**	0,397±0,07***
Глікоген, середній цитохімічний коефіцієнт	2,72±0,14	1,59±0,11*	1,02±0,09**	0,50±0,06***

* P < 0,05 відносно I групи; ** відносно II групи; *** відносно IIIa групи.

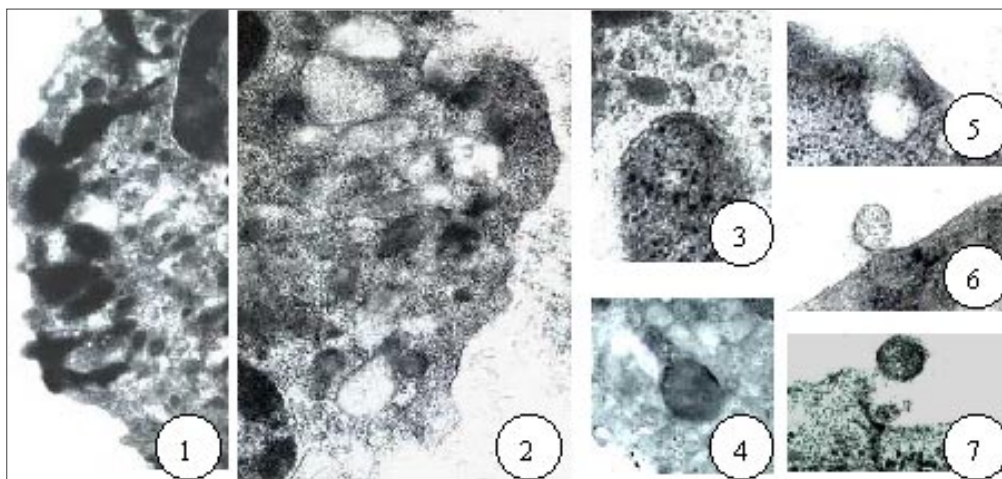


Рис.3. Фрагменти нейтрофільних гранулоцитів крові жінок при вагітності, ускладненої НПГ-гестозом, прояви екзоцитарної активності: 1 – екзоцитоз вмісту первинних гранул. Зб. 10.000; 2 – первинні гранули з матриксом зниженої електронної щільності та які зовсім запустили. Зб. 16.000; 3 – первинна гранула (ділянка), гіпертрофована, із проявами дифузного розподілу в матриксі активності кислоти фосфатази. Зб. 20.000; 4 – первинна гранула з мембранним проявом активності кислоти фосфатази. Зб. 8.300; 5, 6 і 7 – динаміка екзоцитозу сформованої, цільної первинної гранули. Зб. 40.000; 50.000; 50.000 відповідно.

трофільних гранулоцитів неоднозначні [15], особливості гранулогенезу, морфологічні, ензиматичні та функціональні критерії безпосередньо характеризують наявність трьох різних популяцій цитоплазматичних гранул [1, 17, 29], які можуть бути ідентифіковані (див.рис.1) і методами трансмісійної електронної мікроскопії [22]. Крім того, визначаються глікогенові структурно тотожні, гранули розміром 25–65нм, що не відносяться до жодної з цих груп, але також знаходяться в цитоплазмі нейтрофільних гранулоцитів (див.рис.1) [11].

На екваторіальних зрізах нейтрофільних гранулоцитів крові вагітних жінок при НПГ-гестозі в цитоплазмі візуалізується значне зменшення загального числа первинних гранул (див.таблицю). Ці кількісні зміни супроводжуються варіаціями електронної щільності матриксу даних гранул від їх просвітління до “спустошення” (див.рис.3). Ймовірно, у зрілих циркулюючих нейтрофільних гранулоцитах динаміка вмісту первинних гранул може мати лише односпрямований характер, з тенденцією до їх

зменшення. Це зумовлено тим, що первинні гранули, які у світлооптичній мікроскопії мають назву азурофільні гранули [3] утворюються в період первинного гранулогенезу тільки на стадії промієлоциту за участю розвинутих у ньому системи ендоплазматичного ретикулума та комплексу Гольджі. Останні редуковані в зрілих формах нейтрофільних гранулоцитів [3,29,17]. У цитоплазмі первинні гранули (див.рис.1) являють собою дискретні електроннощільні утворення, які обмежені одинарною мембраною, правильних округлих чи еліпсоїдних форм розміром до 500-800 нм, і, як правило, розміщуються на деякій відстані від цитоплазматичної мембрани [17,22]. Незважаючи на пропозиції щодо можливості функціонального ототожнення первинних гранул з регульованими секреторними органелами, тому що в них не було виявлено деяких лізосомальних трансмембранних глікопротеїнів [15], усе ж таки численні дослідження їх морфофункціональних властивостей з використанням методів оптичної й електронної мікроскопії, цитохімічних, біохімічних і

авторадіографічних підходів, у тому числі і з виділенням цих субклітинних структур, вказують на ідентичність первинних чи азурофільних гранул нейтрофільних гранулоцитів істинним первинним лізосомам у єдиному функціональному комплексі GERL аналогічно іншим клітинам [17,22,28,29].

Загально визнані ензиматичні особливості первинних гранул, зокрема наявність у них мієлопероксидазної активності, відображають тканинну функціонально-детерміновану специфічність гранулоцитарної системи в цілісному організмі [28].

Результати наших досліджень свідчать, що у первинних гранулах активність мієлопероксидази та кислій фосфатази може вказувати на можливу ферментативну гетерогенність цих гранул [29], яка більше виявляється в нейтрофільних гранулоцитах крові жінок при вагітності, що ускладнена НПГ-гестозом (див.рис.2 і 3). Однак відома варіантність у локалізації маркерної ферментної активності в первинних гранулах нейтрофільних гранулоцитів, ймовірно, може бути не тільки пов'язана з деякою ізоферментною активністю [29] (при цьому вона є критерієм для субпопуляційного фрагментування гранул [15]), але і відображати ступінь визначеної участі даних органел у реактивних субклітинних процесах [28] чи бути проявом характерної ферментної латентності, що залежить від функціонального стану мембрани, яка обмежує гранули [10,20]. Саме цю властивість необхідно враховувати при інтерпретації результатів колірних цитохімічних реакцій, котрі можуть обумовлювати лише візуальну імітацію інтраклітинної ензиматичної активності [16, 20]. Порівняльний аналіз субклітинної індикації активності маркерних ензимів, мієлопероксидази і кислій фосфатази, з морфологічними змінами первинних гранул свідчить, що при НПГ-гестозі у циркулюючих нейтрофільних гранулоцитах не відбувається солюбілізації в цитоплазмі цих інтрагранулярних ферментів, а виявляються оз-

наки екзоцитарної реакції (див.рис.2 і 3). Подібний варіант екзоцитозу, зі зсувом первинних гранул до плазмалеми, наступним контактом мембран і екстрацелюлярним виділенням вмісту цих гранул, визначає зменшення в цитоплазмі кількості даних гранулярних структур. Як правило, це спостерігається за межами циркуляторного русла при взаємодії нейтрофільних гранулоцитів з об'єктами, при яких фагоцитоз не можливий [32]. Хоча за певних умов у крові породілей можливий такий самий механізм дегрануляції, коли одночасно з кількісним зменшенням гранул у нейтрофільних гранулоцитах з'являються первинні гранули з матриксом зниженої осмієфільності внаслідок часткового (або неповного) екзоцитозу інтрагранулярного вмісту [7]. Проте нами виявлено, що при НПГ-гестозі поряд з таким варіантом екзоцитарного механізму, в циркулюючих нейтрофільних гранулоцитах цитоплазматичні центробіжні дислокації первинних гранул можуть супроводжуватися екзоцитозом сформованих чи цілих гранул (див.рис.3). Раніше такий варіант дегрануляції було описано тільки у модельних експериментальних дослідженнях *in vitro* [13].

При вагітності, ускладненій НПГ-гестозом, у цитоплазмі циркулюючих нейтрофільних гранулоцитів нами було виявлено первинні гранули різних розмірів, що розташовані поблизу мембрани ядра, а також знаходяться біля обмежувальної мембрани і виявлених при цьому аутофагосом (див.рис.2). Літературні дані про можливість проникнення за аналогічних ситуацій у клітинне ядро ферментів, які містяться й у первинних гранулах, з подальшим обмеженням протеолізом гістонів, що призводить до активації хроматину [10,14], не виключають імовірності розвитку аналогічної реакції в нейтрофільних гранулоцитах у крові жінок при НПГ-гестозі. У відомих функціях експлазматичного апарату [10,31], при вагітності, що ускладнена НПГ-гестозом, як на-

ми встановлено, превалює участь первинних гранул у циркулюючих нейтрофільних гранулоцитах. При цьому в нейтрофільних гранулоцитах бере участь ядерна мембрана у процесі локальної сегрегації частки цитоплазми при формуванні аутофагосом (див.рис.2). Відомо, що в утворенні аутофагосом, як морфофункціонального прояву компенсаторних внутрішньо-клітинних реакцій [10], можуть брати участь практично всі мембранні структури клітини, але для різних типів клітин утворення аутофагосом може бути не однаковим і не ідентичним при різних умовах [10,31]. Виявлені нами при НППГ-гестозі транспозиції первинних гранул до аутофагосом, контактування їхніх мембран та наявність у цитоплазмі структур з ознаками аутофаголізосом і характерних залишкових чи резидуальних тілець [10,31], свідчить про участь первинних гранул у перетвореннях аутофагосом у нейтрофільних гранулоцитах. Розвиток аутофагоцитарного процесу [31] призводить до інтралейкоцитарного зменшення кількості первинних гранул і виділення їхнього вмісту за межі нейтрофільного гранулоциту.

Таким чином, при вагітності, що ускладнена НППГ-гестозом, реалізація виявлених нами варіантів у механізмі екзоцитарної активності циркулюючих нейтрофільних гра-

нулоцитів (див.рис.4) супроводжується залученням їх цитоплазматичних первинних гранул до прояву екстралейкоцитарної екскреції. Це відбувається на тлі зближення первинних гранул з мітохондріями аж до їхнього контакту і значного зменшення глікогену в цих формених елементах крові (див.таблиці), що, можливо, вказує на існування залежності екзоцитозу від внутрішньоклітинних систем забезпечення енергетичними ресурсами [10].

На екваторіальних зрізах циркулюючих нейтрофільних гранулоцитів нами було проведено порівняне вивчення й інших типів цитоплазматичних гранул. До останніх (див. рис. 1) належать чисельно переважні в зрілих нейтрофільних гранулоцитах дрібні, розміром 150–400 нм, меншої електронної щільності, які оточені одинарною мембраною. Їхня форма варіює від сферичної до паличко- чи гантелеподібної. Вони мають назву вторинних гранул, що свідчить про їхнє утворення на стадії міелоциту [17,22,29]. Слід зазначити, що саме ці гранули також називають специфічними гранулами [36], хоча ця термінологія не зовсім вдала [3], оскільки для нейтрофільних гранулоцитів, безперечно, є характерними або специфічними і первинні чи азурофільні гранули [3,17,22], відомі в класичній гематології як нейтрофільні [16].

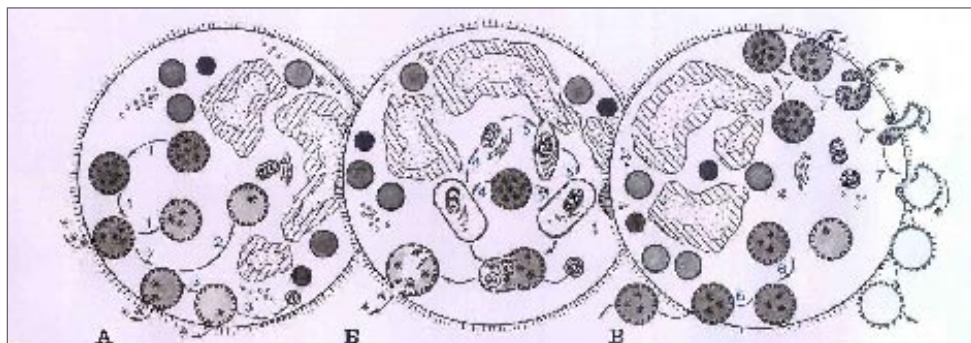


Рис.4. Схема можливих варіантів (А, Б, В) прояву екзоцитозу первинних (азурофільних) гранул циркулюючими нейтрофільними гранулоцитами:

- первинні (азурофільні) гранули;
- вторинні (специфічні) гранули;
- третинні гранули (С-гранули).

У наших дослідженнях також були ідентифіковані і ще більш дрібні везикулоподібні гранули з відносно невисокою електронною щільністю, та які містяться у невеликій кількості (див.рис.1). Оскільки їх утворення відбувається на метамієлоцитарній стадії, вони належать до третинних гранул чи малих лізосом [22,29], що інколи називають С-гранулами [1] за аналогією з гранулярними структурами поліморфноядерних нейтрофілів деяких лабораторних тварин [18].

Однак результати вивчення особливостей ультраструктурної морфології і проявів субклітинної ензиматичної активності лужної та кислої фосфатаз свідчать про неможливість однозначної інтерпретації реакцій з боку вторинних і третинних цитоплазматичних гранул у циркулюючих нейтрофільних гранулоцитах при вагітності, ускладненої НППГ-гестозом. Імовірно, це пов'язано з тим, що в нейтрофільних гранулоцитах можливий, за певних умов, вибірний екзоцитоз тієї чи іншої популяції цитоплазматичних гранул [36] і, саме тому необхідний диференційований підхід до оцінки реакцій цитоплазматичних гетерогенних гранулярних структур.

Встановлене нами у цитоплазмі нейтрофільних гранулоцитів крові значне зменшення популяції первинних гранул (див. табл.), які на відміну від вторинних і тим більше третинних гранул, завдяки своїм відносно великим розмірам [22], визуалізуються і на рівні світлооптичної мікроскопії [16], свідчить про реалізацію синдрому дегрануляції циркулюючих нейтрофільних гранулоцитів [7] в організмі жінок при вагітності, що ускладнена НППГ-гестозом. Отже, при цьому стані у нейтрофільних гранулоцитах виявляються виражені зміни з залученням хроматинових структур ядра, а у цитоплазмі – вмісту глікогену, та які супроводжуються проявами різних варіантів розвитку екзоцитозу первинних гранул. Вищезазначене свідчить про значну функціональну активність цих лейкоцитів під

час циркуляції в судинному руслі і деталізує внутрішньоклітинні механізми, завдяки яким нейтрофільні гранулоцити можуть брати участь у генералізованих реакціях на рівні цілісного організму.

S.B. Koval

MORPHO-FUNCTIONAL CHANGES IN CIRCULATING NEUTROPHILS AT PHYSIOLOGICAL AND COMPLICATED PREGNANCY

A comparative study of the morpho-functional characteristics of the circulating neutrophils was carried out by the electron microscopy method on women with physiological pregnancy and pregnancy-induced hypertension or EPH gestosis. Some leukocyte reactions were observed, and their intensity depended on the clinical manifestation of the EPH gestosis. In neutrophils there were detected reformation in the nucleus in the form of redistribution of the ratio between heterochromatin and euchromatin, as well as changes in the ultrastructure of nucleolemma. Both an amount of glycogen and initial or azurophil granules in the cytoplasm decreased very much but solubilization of their enzymes in cytosol did not occur. Such degranulation was due to the features of exocytosis which determined an extraleukocytic release of the content from the primary granules. The data obtained evidence that neutrophils are functionally active in the vascular bed and are likely to take part in the humoral regulation of the whole organism.

A.A. Bogomoletz Institute of Physiology National Academy of Sciences of Ukraine, Kiev

СПИСОК ЛІТЕРАТУРИ

1. Бахов Н.И., Александрова Л.З., Титов В.Н. и др. Нейтрофилы, их роль в регуляции метаболизма тканей // Усп. совр. биологии. – 1987. – **104**, № 2(5). – С.281 – 296.
2. Большакова Т.Д. Активность симпатико-адреналовой системы как фактора риска развития болезней адаптации // Клини. лаб. диагностика. – 1997. – №5. – С.31.
3. Бутенко З.Л., Глузман Д.Ф., Зак К.П. и соавт. Цитохимия и электронная микроскопия клеток крови и кроветворных органов. – К.: Наук. думка, 1974. – 248с.
4. Вашкинель В.К., Петров М.Н. Ультраструктура и функция тромбоцитов человека. – Л.: Наука, 1982. – 88 с.
5. Галанкин В.Н., Токмаков А.М., Юнусходжаев Э.Х. Ультраструктурные проявления мембранной активности нейтрофильных лейкоцитов // Арх. патологии. – 1988. – **50**, №7. – С.23 – 30.
6. Коваль С.Б., Боярчук Е.Д. Некоторые этиопатогенетические особенности развития в организме распространенного ДВС-синдрома // Довкілля та

- здоров'я. – 1999. – №1(8). – С.62 – 65.
7. Коваль С.Б., Луніна Н.В., Середенко М.М. Синдром дегрануляції нейтрофільних лейкоцитів //Буковин. мед. вісн. – 1998. – 2, №4. – С.204 – 213.
 8. Коваль С.Б., Середенко М.М., Луніна Н.В. Механізми впливу циркулюючих нейтрофільних гранулоцитів на реакцію вивільнення із тромбоцитів крові людини //Фізіол. журн. – 2001. – 47, №3. – С.26 – 34.
 9. Коломийцева А.Г., Диденко Л.В. Преєклампсія – ризик для матери и плода //Доктор. – 2001. – №3(7). – С.17 – 19.
 10. Покровский А.А., Тутьян В.А. Лизосомы. – М.:Наука, 1976. – 382с.
 11. Ростомян М.А., Абрамян К.С. Ультраструктура клеток крови. – Ереван: Изд-во АН Арм.ССР. – 1975. – 152 с.
 12. Савельева Г.М., Шалина Р.И., Кашежева А.З. Значение ранней диагностики и терапии гестозов // Акушерство и гинекология. – 1989, №1. – С.73 – 76.
 13. Саркисов Д.С., Пальцын А.А., Червонская Н.В. и др. Влияние сыворотки на внутри- и внеклеточную бактерицидную способность нейтрофилов //Арх. патологии. – 1988. – 50, №7 – С.17 – 23.
 14. Свечников И.Г., Панин Л.Е., Маянская Н.Н. Влияние ингибиторов лизосомальной функции на изменение спектра гистоновых белков при физической нагрузке у крыс //Тез. докл. III Всесоюз. симпозиум с международ. участием “Структура и функции лизосом”. – Тбилиси; Москва, 1986. – С.177 – 178.
 15. Славинский А.А. Цитоплазматическая зернистость нейтрофильных лейкоцитов //Клин. лабор. диагностика. – 2002. – №3. – С.39 – 43.
 16. Шубич М.Г., Нагоев Б.С. Щелочная фосфатаза лейкоцитов в норме и патологии. – М.: Медицина, 1980. – 224с.
 17. Baggiolini M., Dewald B. The neutrophil // Archs. Allergy appl. and Immunol. – 1985. – 76, № 1. – P.13 – 20
 18. Baggiolini M., Hirsch J.G., de Duve C. Further biochemical and morphological studies of granule fractions from rabbit heterophil leukocytes // JCell Biol. – 1970. – 45. – P.586 – 597.
 19. Bahremand M., Schumacher H.R.Ir. Effect of medication on synovial fluid leukocyte differentials in patients with rheumatoid arthritis // Arthrit. and Rheumat. – 1991. – 34, № 9. – P.1173 – 1176.
 20. Bitensky L., Butcher R.C., Chayen J. Quantitative cytochemistry in the study of lysosomal function // Lysosomes in Biology and Pathology. – North-Holland, Amsterdam. – 1973 – Vol.3. – P.465 – 510.
 21. Bostock C.J., Sumner A.T. The eukaryotic chromosome. – North-Holland: Publ.Comp.Ams. – N.Y. – Oxf. – 1978. – 597 p.
 22. Bretz U., Baggiolini M., Biochemical and morphological characterization of azurophil and specific granules of human neutrophilic polymorphonuclear leucocytes // J.Cell Biol. – 1974. – 63. – P.251 – 269.
 23. Clark P., Boswell F., Greer I.A. The neutrophil and preeclampsia // Semin.Reprod. Endocr. – 1998. – 16, № 1. – P.57 – 64.
 24. De Bruyn W.C. A modificational OsO₄ - (double) fixation procedure which selectively contrasts glycogen // Europ. IV Reg. Conf.EM. Rome. – 1968. – P.65 – 68.
 25. Ericsson J.L.E., Trump B.F. Observations on the application of electron microscopy of the lead phosphate technique for the demonstration of acid phosphatase // Histochem. – 1964 – 1965. – 4. – P.470 – 487.
 26. Graham R.C.Ir., Karnovsky M.J. The early stages of absorption of injected horseradish peroxidase in the proximal tubules of mouse kidney: ultrastructural cytochemistry by a new technique // J. Histochem. Cytochem. – 1966. – 14. – P.291 – 302.
 27. Halim A., Kanayama N., El Marandi E. et al. Immunohistological study in cases of HELLP syndrome (hemolysis, elevated liver enzymes and low platelets) and acute fatty liver of pregnancy // Gynecol. Obstetr. Invest. – 1996. – 41, № 2. – P.106 – 112.
 28. Hampton M.B., Kettle A.J., Winterbourn C.C. Inside the Neutrophil Phagosome: Oxidants, Myeloperoxidase and Bacterial Killing// J.Amer. Soc. Hematol. – 1998. – 92, № 9. – P.3007 – 3017.
 29. Hayhoe F.G.J., Quaglino D. Haematological Cytochemistry. Churchill Livingstone. – Edinburgh, L., N.Y., 1980. – 320 с.
 30. Hugon J.S., Borgers V. A direct lead method for the electron microscopic visualisation of alkaline phosphatase activity// J.Histochem.Cytochem. – 1966. – 14. – P.429 – 431.
 31. Jacques P.J. Endocytosis and the lysosomal apparatus: recent developments. In: Cell biological aspects of disease. The plasma, membrane and lysosomes. – Boston – London, 1981. – P.151 – 169.
 32. Smolen J.E., Korchak H.M., Weissman G. Initial kinetics of lysosomal enzyme secretion and superoxide anion generation by human polymorphonuclear leukocytes// Inflammation. – 1980. – №4. – P.145 – 163.
 33. Tasca C. Introducere in morfologia cantitativa cito – histologica. – Bucuresti: Ed.Acad. R.S.R. – 1976. – 192 p.
 34. Watanabe I., Donahue S., Hoggatt N. Method for electron microscopic studies of circulating human leukocytes and observations on their fine structure// J.Ultrastr. Res. – 1967. – 20. – P.366 – 382.
 35. Williams D.J., de Swiet M. The pathophysiology of pre-eclampsia// Intensive Care Med. – 1997. – 23. – P.620 – 629.
 36. Wright D.G., Gallin J.I. Secretory responses of human neutrophils: exocytosis of specific (secondary) granules by human neutrophils during adherence in vitro and during exudation in vivo// J.Immunol. – 1979. – 123. – P.285 – 294.
 37. Zimmerman G.A., Prescott S.M., McIntyre T.M. Endothelial cell interactions with granulocytes: tethering and signaling molecules// Immunol. Today – 1992. – 13, №3. – P.93 – 100.